FACULTÉ DE MÉDECINE DE PARIS

Année 1906 — **THÈSE** — N° —

POUR

LE DOCTORAT EN MÉDECINE

Présentée et soutenue le Vendredi 20 juillet 1906 à 1 heure

devant la Faculté de Médecine de l'Université de Paris

PAR

ÉMILE BRUMPT

Né à Paris, le 10 mars 1877

LES MYCÉTOMES

Président : M. Raphaël BLANCHARD, Professeur

Juges : MM. LANDOUZY, Professeur
CLAUDE et Marcel LABBÉ, Agrégés

Le Candidat répondra en outre aux questions qui lui seront faites sur les diverses parties de l'enseignement médical

PARIS

ASSELIN ET HOUZEAU

LIBRAIRES DE LA FACULTÉ DE MÉDECINE

PLACE DE L'ÉCOLE-DE-MÉDECINE

1906

Digitized by the Internet Archive
in 2018 with funding from
Wellcome Library

https://archive.org/details/b29008062

THÈSE

POUR LE

DOCTORAT EN MÉDECINE

FACULTÉ DE MÉDECINE DE PARIS

481

Année 1906 — No —

THÈSE

POUR

LE DOCTORAT EN MÉDECINE

Présentée et soutenue le Vendredi 20 juillet 1906 à 1 heure

devant la Faculté de Médecine de l'Université de Paris

PAR

ÉMILE BRUMPT

Né à Paris, le 10 mars 1877

LES MYCÉTOMES

Président : M. Raphaël BLANCHARD, Professeur

Juges : MM. LANDOUZY, Professeur
CLAUDE et Marcel LABBÉ, Agrégés

Le Candidat répondra en outre aux questions qui lui seront faites sur les diverses parties de l'enseignement médical

PARIS

ASSELIN ET HOUZEAU

LIBRAIRES DE LA FACULTÉ DE MÉDECINE

PLACE DE L'ÉCOLE-DE-MÉDECINE

1906

A MON PRÉSIDENT DE THÈSE

M. LE PROFESSEUR R. BLANCHARD

Professeur d'Histoire naturelle médicale à la Faculté de Médecine de Paris
Membre de l'Académie de Médecine
Secrétaire général honoraire de la Société Zoologique de France
Ancien Président de la Société française d'Histoire de la Médecine.
Chevalier de la Légion d'honneur

Nous adressons également à nos anciens maîtres de la Sorbonne, les Professeurs Bonnier, Daguillon et Matruchot, l'expression de notre vive gratitude pour leurs savantes leçons sur les Cryptogames, leçons dont le souvenir nous a été bien utile dans le présent mémoire.

Enfin qu'il nous soit permis d'adresser nos plus sincères remerciements au Professeur Sir Patrick Manson et au Dr Daniels de l'École de Médecine tropicale de Londres; au Professeur Nuttall et au Dr Griffiths de Cambridge ; au Professeur H. Vincent du Val-de-Grâce ; au Dr Reynier, chirurgien des hôpitaux; au Dr Jeanselme, médecin des hôpitaux; au Professeur agrégé Legry ; au Dr Ch. Nicolle, Directeur de l'Institut Pasteur de Tunis ; au Dr Chabaneix, médecin des troupes coloniales ; au Dr Martel, Inspecteur du service vétérinaire à la Préfecture de police, pour les précieux documents qu'ils ont bien voulu nous fournir et qui nous ont permis de faire ce travail.

Nous n'avons pas encore cité notre excellent ami Bouffard, médecin-major de 2e classe des troupes coloniales, car nous tenions à le remercier tout particulièrement des matériaux et des observations cliniques inédites qu'il nous a donnés, ainsi que du dévouement dont il a toujours fait preuve à notre égard, depuis le jour où nous avons eu le grand plaisir de faire sa connaissance sur la rude côte des Somalis, à Djibouti.

INTRODUCTION

> Il suffit d'envisager d'où vient le progrès pour se convaincre que, réduite à la seule clinique, la médecine retomberait fatalement dans l'empirisme, dont les savants ont eu tant de peine à la tirer. Les sciences que l'on désigne sous le nom dédaigneux de sciences accessoires sont en réalité la base solide sur laquelle repose l'art médical. C'est à elles, et à elles seules, que la médecine doit d'être entrée dans la voie du progrès et d'avoir abandonné les systèmes pour adopter résolument la méthode expérimentale, qui seule peut conduire à la conquête de la Vérité.
>
> (R. Blanchard. *Leçon d'ouverture du cours d'histoire naturelle médicale à la Faculté de médecine de Paris*, 7 mars 1898.

Nous avons l'intention dans ce travail de donner une monographie aussi complète que possible, des tumeurs inflammatoires produites par des Champignons et connues sous le nom de mycétomes.

Nous définirons les mycétomes : « des mycoses inflammatoires produisant des grains formés exclusivement par un feutrage mycélien et devant être éliminés à l'extérieur par des fistules plus ou moins développées »

Cette définition nous permet d'éliminer du cadre de notre étude les blastomycoses et les mycoses superficielles ou profondes ne produisant pas les grains caractéristiques des mycétomes.

Les mycétomes actuellement connus sont produits par des Champignons appartenant soit à l'ordre des Ascomycètes et à la famille des Périsporiacées (*Aspergillus*, *Sterigmatocystis*), soit au groupe essentiellement artificiel des Mucédinées ou *Fungi imperfecti*.

On désigne sous le nom de Mucédinées (du latin *mucedo*, Moisissure), des Champignons à thalle filamenteux, généralement cloisonné, dont on ne connaît que le mode de reproduction par conidies. Les *Aspergillus* et beaucoup d'autres espèces, mieux connues actuellement, étaient rangées autrefois dans cet ordre. La découverte de leur appareil reproducteur (périthèce) a permis de les ranger dans les Ascomycètes. Beaucoup de Mucédinées passeront dans les autres ordres de Champignons le jour où elles seront mieux connues. Les parasites des mycétomes, tels qu'ils apparaissent dans les tissus et tant que l'on ne découvre pas d'appareil reproducteur qui permette de les classer définitivement, doivent être rangés par prudence dans l'ordre des Mucédinées, quoique dès maintenant, par suite de leurs caractères botaniques, on puisse pressentir leurs affinités avec d'autres genres pathogènes bien connus.

Nous reconnaissons huit espèces de mycétomes.

1° Mycétome actinomycosique ou actinomycose produit par le *Discomyces bovis* (Harz, 1877).

2° Mycétome blanc de H. Vincent produit par le *Discomyces Madurae* (Vincent, 1894).

3° Mycétome blanc de Nicolle produit par l'*Aspergillus* (*Sterigmatocystis*) *nidulans* (Eidam 1883).

4° Mycétome noir de Bouffard produit par l'*Aspergillus Bouffardi* n. sp. Brumpt, 1906.

5° Mycétome noir classique produit par le *Madurella mycetomi* (Laveran, 1902).

6° Mycétome blanc de Manson produit par l'*Indiella Mansoni* n. g. n. sp. Brumpt, 1906.

7° Mycétome blanc de Reynier et Brumpt produit par l'*Indiella Reynieri* n. sp. Brumpt, 1906.

8° Mycétome blanc de Bouffard produit par *l'Indiella Somaliensis* n. sp. Brumpt 1906.

Les mycétomes du type 1 et 2 sont produits par des *Discomyces*,

Mucédinées très inférieures en organisation ; tous les autres mycetomes, qu'ils soient à grains blancs ou noirs, sont produits par des Mucédinées à thalle cloisonné, les types 3 et 4 ont pu être séparés de ce groupe et être rangés dans les Ascomycètes, l'appareil végétatif des autres, bien qu'indiquant la plus grande parenté avec les *Aspergillus*, ne permet pas de les classer autrement qu'en leur donnant des noms génériques et spécifiques provisoires comme cela se fait en paléontologie, noms provisoires qui jettent un peu de lumière sur notre sujet et qui disparaîtront d'ailleurs, le jour où des cultures de ces parasites pourront être obtenues.

On a signalé, à diverses reprises, dans l'Inde et en Egypte, des mycétomes à grains rouges ;ils s'agit vraisemblablement d'une affection mycosique, mais nous ne possédons aucune description microscopique de ces cas (1).

Nous allons étudier successivement les huit espèces de mycétomes que nous venons de classer; mais avant de commencer cette description, nous croyons bon de faire une étude critique de nos connaissances sur les Champignons et sur leur rôle pathogène.

(1) Pendant que ce travail était sous presse, nous recevions de notre ami Bouffard, le 12 juillet 1906, une carte venant du Sénégal que nous transcrivons ici :

« Voyage bien lent ; pas d'eau dans le Sénégal. Je dois quitter Saint-Louis le 3 juillet, en attendant je travaille un peu dans le Laboratoire de Thiroux. J'ai observé à l'hospice civil, un cas de mycétome du genou à grains rouges. J'ai isolé un *Penicillium* qui donne de superbes cultures rouges. Je l'expérimente actuellement chez les animaux .»

Nul doute que d'ici quelques semaines notre excellent confrère ne nous fasse connaître, d'un façon complète, cette curieuse mycose qu'il est particulièrement apte à étudier, étant données ses études spéciales sur cet intéressant sujet de pathologie exotique.

LES MYCÉTOMES

CHAPITRE PREMIER

Caractères généraux des Champignons. Mycoses.

Les Champignons sont des végétaux inférieurs dépourvus de chlorophylle, qui ne peuvent assimiler directement le carbone de l'acide carbonique, ils sont obligés de le prendre à des composés complexes, provenant de la décomposition des matières végétales ou animales, ou, dans le corps de l'individu parasité. Manquant de chlorophylle, les Champignons n'ont nullement besoin de lumière pour croître, c'est ce qui explique comment ils peuvent se développer dans l'obscurité la plus profonde ou au sein de tissus végétaux ou animaux.

L'appareil végétatif des Champignons ou thalle est toujours fort simple, il est quelquefois formé d'une seule cellule, ordinairement ramifiée à divers degrés, et dont les filaments ou hyphes s'entrecroisent dans toutes les directions (Mucorinées). Le plus souvent, ce thalle est pluri-cellulaire, composé de cellules qui se divisent à mesure qu'elles s'accroissent, parfois ces cellules s'isolent après leur division et le thalle est dit dissocié (Levures); ordinairement elles demeurent unies en séries linéaires, le cloisonnement ayant toujours lieu dans une même direction, et forment des filaments articulés à croissance terminale, ramifiés soit en dichotomie, soit latéralement, et dont les branches s'enchevêtrent en un feutrage

plus ou moins dense, ayant parfois la consistance d'une toile ou d'une membrane. Ces filaments mycéliens ou hyphes se juxtaposent quelquefois en assez grand nombre et s'allongent en commun par leurs sommets accolés; le thalle se compose alors de cordons plus ou moins gros (blanc de Champignon). Le tissu de ces cordons est issu à la fois par cloisonnement et par accolement de filaments indépendants, il constitue ce que l'on appelle un *pseudo-parenchyme*, pour le distinguer du parenchyme vrai des végétaux supérieurs, produit exclusivement par voie de cloisonnement.

Le thalle est dépourvu de membrane chez les Myxomycètes, Champignons amiboïdes. Le plus souvent, les hyphes sont revêtues d'une membrane de cellulose qui rend le Champignon immobile et lui assigne une forme déterminée. Il arrive fréquemment, chez les Champignons, que deux filaments voisins s'accolent, leur membrane cellulosique disparaît au point de contact et le contenu des deux filaments communique. Cette anastomose se produit fréquemment chez les Mucorinées, elle diffère bien entendu du phénomène de la conjugaison qui est un phénomène sexuel.

Quelle que soit la structure du thalle, celui-ci se développe tantôt à la surface, tantôt à l'intérieur du milieu nutritif; dans le premier cas il plonge dans le milieu certaines de ses branches plus courtes et plus rameuses que les autres qui jouent le rôle d'organes absorbants et parfois même digestifs (c'est par exemple le rôle que nous prêtons aux massues de l'actinomycose).

Reproduction. — Les Champignons se reproduisent par un grand nombre de procédés. Chez les Oomycètes il existe des œufs ou *zygospores* produits par une fécondation véritable.

Les Champignons qui ne forment pas d'œufs, et même ceux qui en ont, se reproduisent le plus fréquemment par des spores d'origine asexuelle. Ces spores présentent les plus grandes variétés.

Les spores mobiles, pourvues de cils vibratiles, prennent naissance dans des zoosporanges ce sont des *zoospores*. Les spores proprement dites sont celles qui prennent naissance dans un organe déterminé et caractéristique, telles sont les spores qui se développent dans le sporange des Mucorinées, telles sont celles qui prennent naissance à l'intérieur des asques des Ascomycètes (*ascospores*) ou sur les basides des Basidiomycètes (*basidiospores*). On désigne sous le nom de *conidies*, les spores terminales qui naissent

par bourgeonnement, isolément ou en groupe, sur un support, par exemple, les spores de la tête d'*Aspergillus*, du *Penicillium*, etc. On désigne, sous le nom de *chlamydospores*, des kystes, généralement intercalaires, quelquefois terminaux, plus gros que les filaments normaux du Champignon, à membrane épaisse et dans lesquels le protoplasme se condense ; ce sont des formes de résistance du Champignon, elles naissent aux dépens d'une cellule préexistante et non pas par bourgeonnement comme les conidies.

Enfin on désigne sous le nom impropre de *spores mycéliennes* des sortes de boutures qui se forment par division des filaments mycéliens sans augmentation de volume, c'est ce qui se produit par exemple chez les *Trichophyton* et chez le Champignon de l'actinomycose, dans les vieux filaments. Ces productions se cultivent et donnent un thalle identique à celui dont elles dérivent, ce sont de véritables boutures. Les Mucorinées produisent dans certaines conditions des sortes de spores mycéliennes ayant la forme de cellules de Levures et pouvant comme elles produire diverses fermentations, ces cellules se nomment *oïdies*.

Au moment de la production des spores, le thalle, se résorbe peu à peu ; il perd son protoplasme qui vient se condenser dans les appareils reproducteurs. Il est facile de se rendre compte de ce phénomène dans les cultures artificielles de Moisissures, telles que les *Aspergillus* ; le point de départ de la culture est résorbé, tandis que ses bords s'étendent et présentent un contour polycyclique tout à fait caractéristique. Nous verrons l'application de ces notions essentielles quand nous étudierons les divers Champignons des mycétomes.

Sclérotes. — Quand le thalle du Champignon se trouve dans des conditions défavorables, ou quand il commence à être âgé, sa substance protoplasmique se retire de certains filaments pour se condenser dans d'autres, chez lesquels s'opère une ramification très abondante et très serrée ; les branches s'enchevêtrent en une masse ordinairement arrondie, quelquefois allongée, qui devient de plus en plus compacte et qui forme en définitive un pseudo-parenchyme. C'est dans ces sortes de tubercules que s'accumule et se met en réserve toute la substance protoplasmique du thalle. La couche cellulaire externe durcit et cutinise ses membranes, les colore en rouge, en brun, en noir, et forme un tégument protecteur autour

de la masse centrale incolore. Le tout se dessèche enfin, passe à l'état de vie latente, et constitue un corps de consistance cornée auquel sa dureté a fait donner le nom de *sclérote* (ex. Ergot de Seigle).

La formation du sclérote se rencontre dans les Champignons les plus divers (Basidiomycètes, Ascomycètes), quand des conditions physiologiques identiques se rencontrent; d'autre part, un même Champignon peut, suivant les circonstances, en former ou non. Certains sclérotes ne présentent qu'un stade particulier dans la formation de l'appareil reproducteur définitif (Ergot de Seigle; futurs perithèces de certains *Aspergillus*, etc.). Mis dans des conditions favorables, certains sclérotes germent et produisent soit un nouveau thalle, soit leur appareil reproducteur, d'autres sclérotes mis dans les mêmes conditions, restent à l'état de vie latente, quelquefois pendant plusieurs mois, et végètent ensuite.

Mycoses. — Nos connaissances mycologiques sont maintenant suffisantes pour aborder l'étude des mycétomes qui ne représentent qu'une partie de la grande famille pathologique des mycoses.

Le mot de mycose a été créé, en 1856, par Virchow pour désigner toutes les maladies produites par des Champignons.

Les mycoses cutanées produites par les Dermatophytes sont connues sous le nom de dermatomycoses.

Notre maître, le professeur R. Blanchard (92), établit la gradation suivante dans la pathogénie des affections mycosiques.

Dans un premier degré, le parasite se fixe dans les cavités naturelles, facilement accessibles aux spores, ou sur les téguments.

Dans un second degré, le Champignon attaque des organes moins superficiels et se circonscrit en foyers d'une étendue moins variable, par exemple dans les poumons.

Enfin, dans un troisième degré, la mycose se généralise : les spores ayant été introduites dans le torrent circulatoire par une voie encore ignorée et s'étant répandues à travers l'organisme, germent dans certains organes et provoquent des lésions assez graves pour que la mort s'ensuive.

R. Blanchard admet également que l'intensité de la mycose est en raison directe de la quantité de spores injectées.

Tous les auteurs sont d'accord pour considérer les spores comme l'unique agent de la transmission des mycoses. Dans la remar-

quable thèse de Barthelat (91) je relève les indications suivantes qui résument l'opinion de tous les savants qui se sont occupés de ces questions :

« Les spores sont seules nocives : elles donnent en germant dans l'organisme des filaments mycéliens dont l'accroissement est la cause déterminante des lésions. L'introduction directe des filaments, même dans le système sanguin, reste absolument sans effets, sauf le cas où il survient des phénomènes emboliques. »

Un peu plus loin on lit le passage suivant : « Aucune moisissure n'a été vue avec des organes de reproduction quand elle végète dans les tissus compacts. L'accès de l'air étant indispensable à l'apparition de la fructification ordinaire, celle-ci n'a été observée que dans les poumons. »

Dans le livre fort documenté de L. Gedoelst (96) je relève au sujet des mucormycoses expérimentales le passage suivant :

« L'infection ainsi réalisée par la voie expérimentale se différencie très nettement des infections microbiennes; tandis que l'intensité de celles-ci est en grande partie indépendante de la quantité d'éléments virulents introduits dans l'organisme, l'intensité de celles-là, au contraire, est exactement proportionnelle à la quantité de spores injectées. Chacune de celles-ci en effet germe, mais ne se reproduit pas. Dans les infections mycosiques, il n'y a pas de multiplication de germes et, par conséquent, pas de généralisation secondaire. Il n'y a pas davantage transmission de l'infection de l'animal à animal : les colonies mycosiques ne sont pas directement inoculables et, pour pouvoir infecter un nouvel organisme, il faut qu'elles aient produit de nouvelles spores au contact de l'air. »

Barthelat (91) a fait une découverte intéressante : il a constaté que les Mucorinées pathogènes possèdent des spores de dimensions inférieures à 6 μ et toujours plus petites que les hématies des animaux inoculés. On s'explique dès lors comment elles peuvent pénétrer dans les capillaires les plus fins. Barthelat fait également remarquer que, chez les Mucorinées comme chez les *Aspergillus*, il y a un rapport entre le pouvoir pathogène et la température optima à laquelle se fait la culture, les Champignons pathogènes ont un optimum de croissance entre 36 et 40°. F. Guéguen (97), dans son travail très complet sur les Champignons parasites de l'Homme et des animaux, paru en 1904, fait remarquer au sujet des *Aspergil-*

lus qu'il serait intéressant de voir si toutes les espèces ayant des spores au-dessous de 6 μ de diamètre et ayant un optimum cultural voisin de 37° peuvent être pathogènes.

Nous trouvons dans Gedoelst au sujet des infections aspergillaires les notes suivantes : « L'infection aspergillaire est de même nature que l'infection mucoréenne, elle diffère comme celle-ci de l'infection microbienne en ce que son intensité est exactement proportionnelle à la quantité de spores injectés, il y a germination de celles-ci mais non reproduction du Champignon par fructification et par conséquent pas de généralisation secondaire ni transmission d'animal à animal. Les *Aspergillus*, dans l'organisme, n'arrivent à fructification que lorsque les hyphes parviennent dans une cavité en communication directe avec l'extérieur. ce qui est plutôt exceptionel et dans tous les cas négligeable au point de vue de la transmission de l'infection ».

Comme on a pu le voir par les citations précédentes, toutes les notions acquises sur les aspergilloses expérimentales ont été obtenues par l'emploi des spores conidiennes. Certains *Aspergillus* ayant une seconde forme de spores, les ascopores, il était intéressant de rechercher le mode d'action de ces derniers sur les animaux. Heider (98) y est parvenu avec les ascospores de l'*Aspergillus nidulans*. Il a réussi à obtenir une émulsion presque pure de ces formations, puisqu'elle ne contenait qu'une conidie pour 115 ascospores, proportion de conidies inoffensive pour les animaux inoculés. Or ceux-ci ont succombé dans le même laps de temps et avec les mêmes lésions que les témoins inoculés avec des conidies. A l'autopsie, Heider a retrouvé des fragments d'ascospores germées, faciles à reconnaître grâce à leur membrane violette.

En résumé, nous pouvons dire que tous les auteurs classiques sont d'accord pour admettre les faits suivants :

1° Les spores seules sont nocives, les injections de filaments, même dans le sang, sont sans effet, sauf quand il se produit des embolies.

2° L'intensité de la mycose est en raison directe du nombre de spores injectées.

3° Pour qu'un *Mucor* ou un *Aspergillus* soient pathogènes, ils doivent avoir des spores ayant un diamètre inférieur à 6 μ et présenter un optimum cultural voisin de 37°.

4° Les Champignons pathogènes ne présentent pas d'appareils re-

producteurs dans les tissus, l'accès de l'air étant indispensable, ils ne peuvent fructifier que quand les hyphes atteignent la surface de la peau ou une cavité naturelle.

5° Il existe une différence fondamentale entre les infections microbiennes et les infections mycosiques.

6° Les colonies mycosiques, pour pouvoir infester un nouvel organisme, doivent avoir produit de nouvelles spores au contact de l air.

Nous allons reprendre en détail chacune de ces propositions.

1° Il est parfaitement démontré, par des expériences nombreuses, ayant porté sur des Mucorinées et des *Aspergillus*, que les spores seules sont nocives, mais il est bon de savoir aussi que l'inoculation de l'appareil végétatif seul de certains Champignons, est capable de produire des mycoses internes, c'est le cas des Blastomycoses (Ex. *Cryptococcus*). Les cultures d'actinomycose vraie d'Israël, de Lignières, de Wright, ne produisent pas de spores, on ne rencontre dans les cultures inoculées que des filaments végétatifs dichotomisés ou dissociés et cependant on obtient avec elles de l'actinomycose expérimentale.

2° Il semble démontré également, surtout pour les aspergilloses expérimentales, que l'intensité de la mycose est proportionnnelle au nombre de spores injectées, dans l'appareil circulatoire; quand le nombre de spores est faible, le mycélium qu'elles produisent entre en dégénérescence et est détruit en quelques jours. Dans des conditions identiques les Mucorinées semblent produire des lésions plus stables et réagissent mieux contre l'organisme. Les blastomycoses semblent indépendantes du nombre de parasites inoculés qui bourgeonnent et se généralisent facilement; d'autre part, tous les mycétomes débutent par une lésion très petite (pl. XIX, fig. 5) cette lésion s'étend peu à peu et il est évident que si sa marche était moins lente elle gagnerait de proche en proche une grande partie de l'individu.

3° Barthelat a bien fait d'insister sur les dimensions des spores dans les mycoses expérimentales. Mais ce fait n'a d'intérêt que pour les mycoses inoculées par la voie sanguine. Ce qui domine l'histoire des mycoses, c'est certainement l'optimum cultural du Champignon parasite. Quelle importance peut-il y avoir en effet, pour un Champignon inoculé par une épine ou une écharde de bois, d'avoir des spores de 6 ou 10 μ, ou même des chlamydospores beaucoup plus

volumineuses, l'important est que, une fois introduit dans l'organisme, il puisse trouver une température qui permette son développement.

4°. Les auteurs s'accordent également pour dire que les Champignons parasites ne donnent pas d'appareils reproducteurs dans les tissus et qu'ils sont réduits à leur simple appareil végétatif, l'accès de l'air étant indispensable à la production de ceux-ci. Cette donnée est encore démontrée manifestement inexacte par l'observations des mycétomes.

Nous avons été le premier à signaler dans le mycétome à grains noirs, produit par une Moisissure appartenant probablement au genre *Aspergillus*, l'existence de chlamydospores volumineuses. Nous avons même introduit les caractères présentés par ces spores dans la diagnose de notre genre provisoire *Madurella* (21) que nous avons créé tout spécialement pour ce Champignon parasite. Tout récemment, Ch. Nicolle et Pinoy (65) ont retrouvé aussi des chlamydospores dans les grains volumineux qui caractérisent le mycétome à *Aspergillus nidulans*; de plus, ils ont fait une découverte d'une importance capitale : ils ont trouvé dans les grains de véritables conidies, quelques-unes portées sur des hyphes fertiles; ces conidies sont d'ailleurs rares, leur couleur est la même que celles que l'on obtient dans les cultures, autre particularité dont nous trouverons l'utilisation plus tard, au sujet de l'*Aspergillus Bouffardi* Brumpt.

Dans un mycétome à grains noirs étudié par Bouffard et dont nous avons repris l'étude, nous avons été assez heureux pour rencontrer, dans les grains âgés, des amas considérables de conidies et en plusieurs endroits de véritables fructifications d'*Aspergillus* (pl. XXI, fig. 2 et fig. 4). Bouffard n'ayant pas réussi à cultiver ce parasite, il est impossible de l'identifier en tant qu'espèce, aussi l'avons nous désigné sous le nom d'*Aspergillus Bouffardi,* le dédiant à notre ami, qui a donné de ce cas de mycétome une étude des plus complètes et des plus intéressantes (12). Les chlamydospores existent également dans l'*Indiella Reynieri* Brumpt et dans l'*Indiella Mansoni* Brumpt.

Tous les grains dans lesquels ces formes de reproduction ont été observées se trouvaient totalement isolés de l'extérieur et dans la profondeur des tissus.

Voilà donc, au point de vue mycologique, une série de découvertes

du plus haut intérêt, qui doivent modifier profondément la conception que l'on se faisait des mycoses profondes.

5°. Une croyance que nous tenons essentiellement à détruire, c'est ce fait qu'il existe une différence entre les infections microbiennes et les infections mycosiques. Les Microbes se reproduisent dans les organes, les Champignons ne s'y reproduiraient pas. Les faits ci-dessus énoncés nous montrent le cas que l'on doit faire d'une pareille assertion. D'autre part, quelle différence peut-on établir entre l'évolution d'une tumeur blanche, d'une blastomycose, de l'actinomycose ou d'un mycétome quelconque? Dans la tuberculose, les Bacilles se divisent, c'est très vrai, et d'une façon plus ou moins régulière, mais les Blastomycètes bourgeonnent, ce qui revient au même, et quant à l'actinomycose et aux autres mycétomes, les touffes mycéliennes initiales, inoculées accidentellement, abandonnent à des macrophages des fragments que nous pourrons comparer aux bourgeons des Levures; ces fragments, entraînés plus ou moins loin, formeront une nouvelle colonie et ainsi de suite. Dans certains cas même, les mycoses peuvent se généraliser, ou tout au moins aller coloniser bien loin du foyer primitif (nodules ou abcès métastatiques de l'actinomycose, des blastomycoses etc.). Ces faits suffisent, je le pense, à détruire l'idée qu'une différence quelconque existe entre les mycoses et les maladies microbiennes.

6°. On n'est pas en droit de dire que les colonies mycosiques, pour pouvoir infester un nouvel hôte, doivent avoir produit des spores au contact de l'air, car l'étude des inoculations expérimentales de l'actinomycose montre que le Champignon inoculé, a végété dans les cultures sous la forme filamenteuse dichotomique, comme dans les lésions, et qu'il ne produit pas de spores. Les Blastomycètes sont pathogènes, même quand ils n'ont produit ni asques ni chlamydospores. Enfin des inoculations positives d'actinomycose ont été obtenues par Mayo (102), par Rotter (104) et d'autres auteurs, en partant de grains extraits de tumeurs actinomycosiques. Dans ces cas les Champignons pathogènes ont continué à végéter chez leur nouvel hôte, comme ils l'avaient fait chez le premier.

Nous inclinons à croire que, dans les mycoses spontanées, dans les mycétomes en particulier, le Champignon doit être inoculé sous une forme déjà assez résistante pour pouvoir lutter avec avantage contre l'organisme envahi, cette forme de résistance doit

se rencontrer rarement dans la nature ou tout au moins l'organisme se laisse rarement parasiter par elle. Je me base pour appuyer cette idée sur le fait que les spores donnent en germant du mycélium jeune facilement détruit, de là les insuccès obtenus pas les injections sous-cutanées ou intramusculaires. De plus, dans l'*Aspergillus Bouffardi*, les nombreuses spores formées dans les grains ne semblent jouer aucun rôle dans la propagation de la maladie chez l'individu même, car ces conidies germent et sont rapidement détruites à l'intérieur des grains; c'est le mycélium bien vivant, pourvu déjà d'une membrane plus ou moins épaisse, qui, dans ce cas comme dans les autres, semble être le véritable propagateur de la maladie.

Nous terminons cette critique, que nous avons condensée autant que possible, en disant que les Mycétomes doivent être pris comme type des mycoses internes, ce sont eux qui nous montrent le mieux la biologie de ces curieux Champignons parasites dont nous allons entreprendre maintenant l'étude détaillée.

CHAPITRE II

Mycétome actinomycosique.

L'actinomycose est caractérisée par une inflammation chronique des tissus, produite par un Champignon du genre *Discomyces*. L'inflammation, localisée au début, gagne de proche en proche et s'étend ; dans certains cas, de nouveaux foyers mycosiques se forment assez loin de la tumeur primitive. Quand les nodules parasitaires arrivent à la peau, ils l'ulcèrent, les grains sont mis en liberté et une fistule se trouve constituée, mettant en communication les lésions profondes avec l'extérieur. Ces fistules peuvent s'ouvrir sur une muqueuse et quelquefois simultanément sur la peau et sur une muqueuse.

L'actinomycose est donc un mycétome typique et répond à la définition que nous en avons donnée au début de notre travail. Nous ne saurions entrer dans de nombreux détails sur cette affection très répandue dans toutes les contrées chaudes et tempérées, chez l'Homme et les animaux. Le parasite trouvé dans les lésions a reçu de Harz, en 1877, le nom d'*Actinomyces bovis*. Des cultures faites en partant de ce parasite ont introduit une certaine confusion dans la nomenclature, mais actuellement, après les travaux de Lignières et Spitz et de J. H. Wright, nous croyons pouvoir donner la synonymie suivante :

Discomyces bovis (Harz, 1877).

Synonymie. — *Actinomyces bovis* Harz, 1877. — *Discomyces bovis* Rivolta, 1877. — *Bacterium actinocladothrix* Afanasiev, 1888. — *Nocardia actinomyces* de Toni et Trévisan, 1889. — *Streptothrix actino-*

myces Rossi Doria, 1891. — *Oospora bovis* Sauvageau et Radais 1892. — *Actinomyces bovis sulphureus* Gasperini, 1894 — *Nocardia bovis* R. Blanchard, 1895. — *Streptohrix Israeli* Kruse, 1896. — *Cladothrix actinomyces* Macé, 1897. — *Discomyces bovis* R. Blanchard, 1900. — *Streptothrix Spitzi* Lignières et Spitz, 1903.

Nous avons eu l'occasion de voir des préparations d'un mycétome actinomycosique de l'Homme, opéré par Fontoynont à Madagascar et très complètement décrit par Jeanselme; d'autre part, nous avons étudié, aussi minutieusement que possible, un cas d'actinomycose de la mâchoire du Bœuf. Cette pièce nous a été envoyée par notre camarade M. Martel, inspecteur du service vétérinaire à la Préfecture de police.

Aspect clinique. — Tous les mycétomes dont nous allons entreprendre l'étude dans ce travail siégeaient au pied, il est donc intéressant d'en donner une reproduction (pl. XIII, fig. 6). Ce cliché montre la déformation considérable d'un pied atteint d'actinomycose ayant débuté depuis plusieurs années. Le pied, de consistance dure et élastique, est tuméfié et presque doublé en épaisseur; la plante, au lieu d'être concave, est convexe et les doigts ne peuvent plus reposer sur le sol. En examinant la surface du pied, on voit que la peau est fortement altérée; chez les gens de couleur elle est en partie dépigmentée. A sa surface se rencontrent des nodosités parasitaires, les unes intactes, les autres ulcérées, donnant passage à un pus épais, crémeux, dans lequel se trouvent les grains caractéristiques de cette maladie. Le stylet introduit à travers ces orifices peut aller profondément et on se rend compte que le système osseux est toujours très altéré.

Tandis que le pied s'hypertrophie, la jambe maigrit et fait un contraste frappant avec la tumeur. Au point de vue purement clinique, il est impossible de distinguer le mycétome actinomycosique du mycétome produit par le *Sterigmatocystis nidulans* ou par l'*Indiella Somaliensis*; l'examen du grain, seul, nous permet de faire ce diagnostic. Dans le pus épais de l'actinomycose, on rencontre des grains de petite taille, atteignant au maximum 0,75 millimètres de diamètre; ces grains sont difficiles à séparer du pus; de plus, en les examinant avec une loupe assez forte, on peut voir qu'ils sont de forme irrégulière; leur couleur peut être

blanc jaunâtre, jaune vif ou jaune brun. Les grains du mycétome à *Sterigmatocystis nidulans* sont volumineux, ils peuvent atteindre le volume d'un Pois, leur couleur est blanc jaunâtre. Les grains du mycétome à *Indiella somaliensis* sont jaunes, faciles à séparer du pus séreux dans lequel ils baignent; leur consistance est assez dure et leur forme toujours arrondie rappelle celle des grains de Millet. Au microscope, le diagnostic s'impose et ne présente aucune difficulté.

Anatomie pathologique. — Le Champignon de l'actinomycose se développe également bien dans tous les tissus de l'organisme. Une tumeur initiale du pannicule adipeux de la sole pédieuse, par exemple, se propage aux os qu'elle détruit presque entièrement en produisant une ostéite raréfiante; les tendons et les nerfs sont généralement respectés.

La fig. 1 de la planche XIV, qui représente une coupe horizontale de la branche montante de la mâchoire inférieure d'un Bœuf, montre nettement cette destruction du tissu osseux; il ne reste de la branche montante qu'un petit fragment, resté au milieu de la coupe, et quelques rares îlots osseux néoformés en quelques autres points. Cette coupe nous montre également comment l'actinomycose procède : les îlots circulaires de la coupe représentent des sections de cordons inflammatoires ramifiés, qui s'étendent de tous côtés; le centre des plus volumineux est ramolli et s'ils arrivent en contact avec l'extérieur, ils formeront de gros trajets fistuleux, dont les ramifications nombreuses mettront un grand nombre de points de la tumeur en communication avec l'extérieur.

A la périphérie de ces cordons, le tissu conjonctif s'est condensé et forme une gaine fibreuse assez épaisse. Ce mode d'invasion des tissus ne se rencontre dans aucun autre mycétome; on ne trouve qu'une ébauche de ce processus dans les mycétomes à *Indiella Somaliensis*.

Si nous faisons des coupes transversales fines d'un de ces trajets, nous constatons la structure typique de l'actinomycose. La fig. 2 de la planche XV en donne une idée très nette. Au centre du trajet, on constate généralement un certain degré de ramollissement, surtout dans les trajets volumineux, et assez souvent des hémorragies provenant de la rupture des nombreux capillaires néoformés qui existent dans ces tissus. Les grains parasitaires sont toujours dis-

posés à la périphérie, presque en contact avec le tissu scléreux qui sépare les trajets les uns des autres. Autour de chaque gros grain, il y a une couronne de polynucléaires, séparée du reste du tissu inflammatoire par un espace qui se voit très nettement dans la photographie d'ensemble et dans les clichés de détail fig. 3, 5, 6, planche XVII. Le tissu inflammatoire est constitué par un tissu conjonctif à mailles lâches, dont toutes les cellules sont hypertrophiées et desquamées ; on rencontre tous les passages entre les lymphocytes,

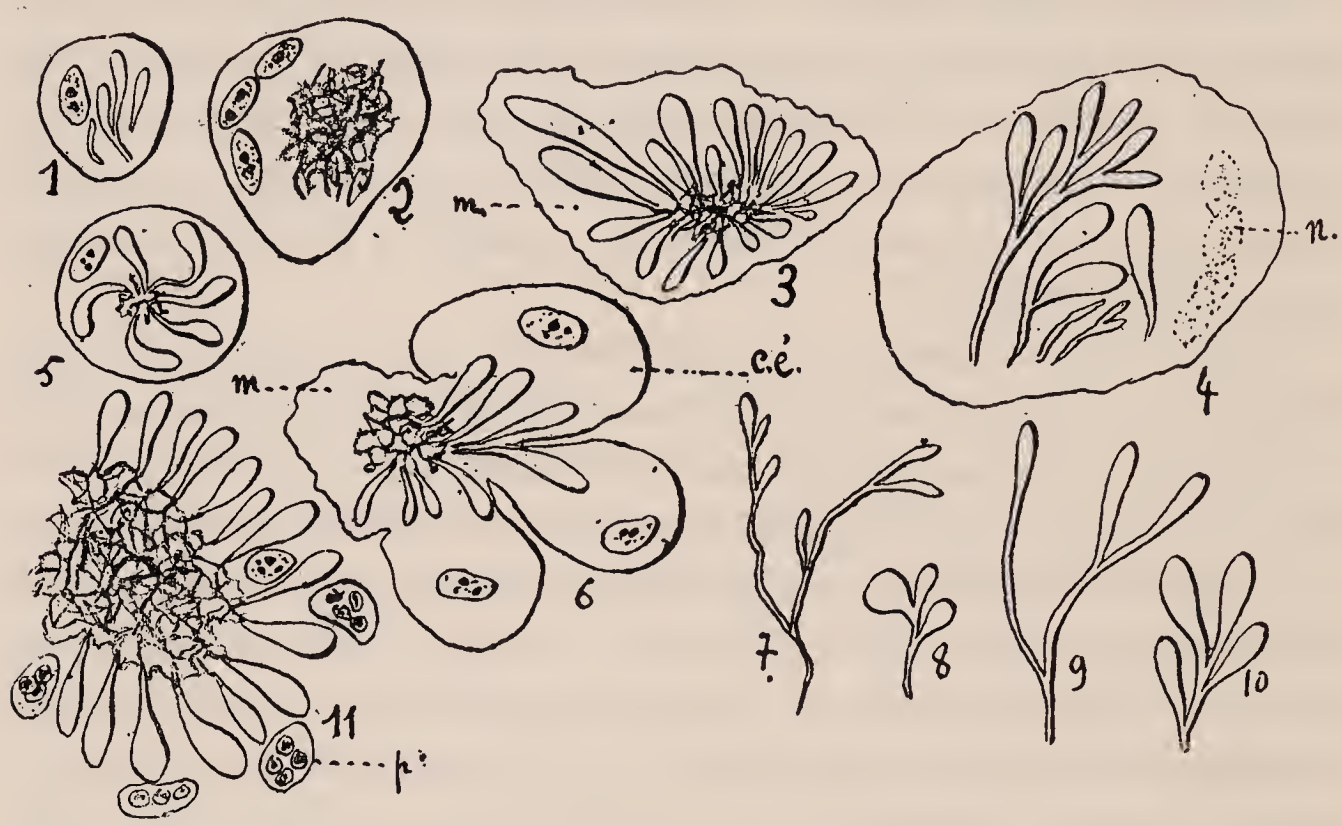

Fig. 1. — *Actinomycose.* 1 et 5, macrophages avec début de colonie parasitaire dans leur protoplasme ; 2, 3, 4, cellules géantes plus ou moins dégénées entourant de jeunes colonies pourvues ou non de massues ; 6, Colonie entourée du résidu de la cellule géante (*m*) et de trois cellules épithélioïdes (*cé*) ; 7, 8, 9, 10, divers types de massues nettement dichotomisées ; 11 fragment d'un grain du mycétome actinomycosique étudié par Jeanselme, *p*. polynucléaire. × 1000.

les cellules épithélioïdes à un ou plusieurs noyaux et les vraies cellules géantes, que l'on trouve disséminées un peu partout, tantôt solitaires, tantôt en rapport avec un jeune tubercule.

Bien que l'on ait écrit beaucoup au sujet de l'anatomie pathologique de l'actinomycose, nous croyons bon, pour mettre un peu d'ordre dans la question, de dire comment se constitue le grain d'actinomycose. La figure 1, ci-jointe, permettra de bien suivre notre description. Les figures 1, 2 et 5 montrent les colonies de *Discomyces* tout à fait à leur début. En 1, une cellule ayant toutes les apparences d'un jeune macrophage renferme dans son protoplasme,

à côté de son noyau, quelques filaments de mycélium ordinaire et quelques filaments claviformes. Cette cellule se rencontre dans une lacune du tissu conjonctif, à une distance plus ou moins grande de toute autre lésion actinomycosique. Comment les filaments immobiles du Champignon ont-ils pu arriver aussi loin du grain qui leur a donné naissance? Voici l'explication que nous croyons pouvoir en donner. Le phagocyte est venu probablement lutter contre la grosse masse parasitaire initiale, qui était arrivée dans l'organisme à la suite d'un traumatisme quelconque. Ce phagocyte ayant englobé un fragment de mycélium, dans le but probable de le détruire, a ensuite émigré en un autre point de l'organisme, à travers les mailles du tissu conjonctif; là il a livré la lutte au parasite qui a remporté la victoire ; le phagocyte a été détruit et voilà comment le défenseur de l'organisme est devenu, dans l'espèce, l'agent actif, le propagateur de la maladie à distance.

Il est probable que quelquefois le phagocyte sort victorieux de la lutte, mais, dans bien des cas, c'est le parasite qui l'emporte et qui se nourrit à ses dépens. Quand d'autres phagocytes viennent se réunir au premier, on obtient une cellule géante, ayant rarement plus de cinq à six noyaux ; ces noyaux sont souvent de volume inégal, ce qui plaide en faveur de la fusion des cellules plutôt qu'en faveur d'une multiplication nucléaire. Quand le parasite sort victorieux de l'attaque de la cellule géante, il la détruit; les noyaux de la cellule se ne colorent plus (*n*), ses contours deviennent flous et son protoplasma se colore en rouge vif par l'éosine (fig. 1, 3 et 4). Quand la cellule géante est morte, des cellules épithélioïdes viennent se disposer autour de la jeune colonie; certaines de ces cellules possèdent plusieurs noyaux et forment une transition insensible entre les cellules épithélioïdes mononucléaires et les cellules géantes. D'ailleurs, toutes ces cellules semblent lutter avec peu d'efficacité contre le jeune parasite, qui s'accroit et se nourrit à leurs dépens; on voit très nettement les filaments périphériques de la jeune touffe mycélienne pénétrer entièrement le protoplasma des cellules (fig. 1 et pl. XX, fig. 3) et les faire dégénérer peu à peu. D'autres cellules macrophages viennent remplacer celles qui sont mortes et la colonie grandit toujours.

Nous avons remarqué que les polynucléaires plus ou moins

dégénérés qui entourent les colonies ne semblent jamais être pénétrés par les filaments du parasite; ceux-ci vont quelquefois assez loin, à travers la couche des polynucléaires, pour atteindre les cellules macrophages, à protoplasme jeune et abondant, aux dépens desquelles ils se nourissent.

Les colonies de *Discomyces*, en grandissant, deviennent serpigineuses, le point le plus âgé semble constituer le hile, où les massues manquent habituellement; cette structure, qu'il est facile de voir sur les photographies (3, 5, 7, pl. XVIII), est tout à fait caractéristique et permet de diagnostiquer, même en l'absence de massues, le mycétome actinomycosique de toutes les autres espèces que nous étudierons ultérieurement.

En même temps que les grains grossissent, on peut observer des phénomènes assez curieux. Les parties vieilles du parasite se calcifient très souvent et ne renferment plus que des formes de mycélium fragmenté, ressemblant à d'y méprendre à des chaînes de Streptocoques; ce sont des spores mycéliennes, ces grains ne possèdent plus que quelques rares massues.

Si l'on examnie un grain âgé, on constate que les massues, s'il en existe encore, se rencontrent vers les extrémités envahissantes, où la colonie est encore en voie de végétation active.

Quelle est la signification des massues? — Les massues qui se rencontrent dans la majorité des cas d'actinomycose vraie, ont attiré depuis longtemps l'attention des bactériologistes. Au début, certains auteurs les ont considérées comme des spores, comparables en quelque sorte à ces chlamydospores terminales que nous étudierons dans d'autres mycoses. Actuellement, la majorité des auteurs est d'accord pour considérer ces formations comme constituant des formes de dégénérescence, d'involution, du Champignon; elles se produiraient par gélification de la membrane des extrémités périphériques des filaments mycéliens. Cette transformation pathologique s'observerait principalement dans l'économie, là où le Champignon rencontre des conditions peu avantageuses à son développement normal et où il a à lutter contre les éléments cellulaires des organes envahis. Les massues font défaut dans les cultures en milieux artificiels où le Champignon ne rencontre pas d'obstacles à sa végétation.

Les deux travaux les plus récents à ce sujet sont ceux de

Lignières et ceux de J. H. Wright (90). Lignières (99,) considère les massues comme constituées par un protoplasme bien vivant capable de bourgeonner. D'après lui, ce protoplasme tirerait son origine du protoplasme du filament qui prendrait ainsi des caractères et des propriétés nouvelles pour lutter plus efficacement contre l'organisme. C'est également notre avis.

J. H. Wright, dans les conclusions de son très important mémoire, déclare ne pas pouvoir établir si les massues sont réellement produites par le Champignon, comme la capsule des Bactéries, ou si elles correspondent simplement à un dépôt formé par les fluides ou les tissus de l'hôte. Il est arrivé à produire des massues typiques dans des cultures, en les additionnant de liquides animaux riches en fibrine comme le plasma sanguin ou le liquide pleurétique ou ascitique. On assiste alors à la formation de massues, en même temps que la végétation se ralentit. Il semble donc que de pareils milieux de culture ne soient pas très bons pour le parasite. Wright, se basant sur cette curieuse expérience, confirme donc les vues de Boström et des auteurs qui considèrent les massues comme se produisant seulement quand l'organisme se défend contre le parasite.

Notre opinion, voisine de celle de Lignières, est que les massues représentent une forme de défense du Champignon dans les organes; nous ne saurions d'aucune façon les considérer comme des produits dégénérés ou en voie d'involution. Les massues représentent simplement une hypertrophie des rameaux périphériques jeunes et nullement dégénérés, puisque ceux-ci conservent bien souvent leur structure dichotomique, alors que les filaments qui leur font suite ont déjà perdu cette structure. On peut voir en 4, 7, 8, 9, 10, fig. 1, la justification de cette thèse.

On trouve, répandue dans tous les ouvrages, cette assertion que les massues ne prennent par le Gram. On dit également qu'elles sont traversées par un filament colorable par le Gram; ce filament serait la partie protoplasmique du Champignon; la massue représenterait simplement une hypertrophie ou une gélification de la membrane d'enveloppe.

Il faut avouer qu'il est difficile, sinon impossible, de montrer les limites entre le protoplasme et la membrane du *Discomyces*. Que se passe-t-il quand on colore par le Gram une coupe d'organe envahi par l'actinomycose. Le violet de gentiane commence par colorer

tous les tissus, la solution iodo-iodurée fixe ensuite la couleur; quant au décolorant, il enlève successivement la matière colorante aux parties qui la fixent avec le moins d'énergie, sans qu'on puisse rien préjuger de la valeur vitale des tissus qui se décolorent plus ou moins rapidement ou qui ne conservent pas la couleur.

En faisant agir sur notre coupe l'alcool-acétone, le violet abandonne successivement le protoplasme des cellules, puis leur noyau; les massues commencent à se décolorer à la surface d'abord, donnant à la matière bleue qui reste à leur centre l'apparence d'un filament claviforme emboité à leur intérieur. Ce filament s'amincit d'ailleurs progressivement. Si on laisse agir le décolorant et si on n'arrête pas la décoloration à ce moment, le mycélium lui-même se décolore. Si réellement le prétendu filament central de la massue faisait suite au protoplasme, on comprendait mal comment il pourrait se décolorer le premier, alors qu'il est entouré d'une enveloppe épaisse qui devrait le protéger plus longtemps que le protoplasme mycélien lui-même des atteintes du décolorant. Il est donc impossible, par un procédé aussi artificiel que le Gram, de prétendre que la massue représente une hypertrophie de la membrane. La massue, pour des raisons osmotiques ou chimiques, garde moins énergiquement la matière colorante que les éléments plus âgés, c'est tout ce que l'on peut dire.

En colorant les coupes par l'hématéine-éosine, on constate que les massues, ainsi que les filaments jeunes qui les avoisinent, se colorent en rouge vif comme le protoplasme des cellules des organes actifs, celles du foie par exemple, ou comme le protoplasme jeune des cellules géantes et épithélioïdes. Les parties anciennes des filaments et les spores mycéliennes se colorent très mal et prennent une teinte violacée diffuse qui ne permet pas de reconnaître le parasite.

Nous concluons en disant que les massues représentent simplement des filaments jeunes, encore plastiques, hypertrophiés par suite du rôle très actif qu'ils ont à jouer dans la végétation du parasite, dans un milieu de composition chimique spéciale; c'est une réaction vitale du parasite contre un milieu chimique animal, comme le démontre l'expérience de Wright citée plus haut; nous les comparons au chandeliers faviques. Les massues sont constituées entièrement par du protoplasme jeune; ce protoplasme, qui les

remplit entièrement, garde moins bien la matière colorante du Gram que les filaments âgés et en désagrégation partielle. Les massues disparaissent dans les grains très âgés et leur protoplasme est utilisé dans la formation des spores mycéliennes. Le prétendu filament central est un simple artifice de préparation, mal interprété par les auteurs.

Il est impossible d'affirmer que ces massues se forment uniquement dans des conditions défavorables, car, dans les tissus, dans des conditions qui semblent presque identiques, à l'intérieur des cellules géantes par exemple, elles se forment ou bien ne se forment pas (2, 4 fig. 1).

Quand on examine une lésion jeune, végétant activement et entourée de cellules épithélioïdes, on peut voir que le pédicule de celles-ci (pl. XXI, fig. 1, et 6 fig. 1) est envahi par des massues qui se nourrisent à leurs dépens ; les massues transmettent les aliments qu'elles accumulent aux filaments qu'elles laissent derrière elles et en lesquels elles se transformeront plus tard en se réduisant, tandis que leur extrémité bourgeonnera de nouvelles massues. *Les massues sont des filaments nourriciers du* Discomyces, *elles ne sont en rien comparables aux formes d'involution claviformes rencontrées dans les mucormycoses et aspergilloses expérimentales.*

Étiologie. — La théorie saprophytique de l'actinomycose a été soutenue par Boström et bien d'autres auteurs ; le parasite, vivant dans la nature sur les végétaux, est inoculé à l'occasion d'un traumatisme. J. H. Wright, se basant sur ce fait que le parasite en culture est plutôt anaérobie et qu'il ne végète pas à la température ordinaire, pense qu'il ne peut avoir une existence libre dans le milieu extérieur, Il considère le *Discomyces* comme un habitant fréquent de la cavité buccale ou du tube digestif, où il peut exister sous une forme bacillaire qui pourrait masquer sa véritable nature. C'est à la faveur d'un traumatisme que le parasite serait inoculé.

Cette hypothèse peut contenir une part de vérité, mais on ne saurait expliquer facilement, à mon avis, comment un parasite de la bouche ou du tube digestif pourrait se rencontrer si fréquemment au pied, par exemple, surtout dans les pays où les individus marchent nu pieds et où l'origine traumatique de la lésion est des plus manifeste. Le fait que le parasite se cultive plus facilement en culture

anaérobie ne signifie pas grand'chose, car ces conditions peuvent se trouver dans la nature et, d'autre part, dans les lésions qu'il produit, il vit dans les mêmes conditions que des parasites aussi nettement aérobies que les *Aspergillus*, qui produisent certains mycétomes.

Enfin nous considérons le fait que le Champignon ne se développant pas à la température ordinaire ne peut vivre dans le milieu extérieur, comme n'ayant aucune valeur pour soutenir l'hypothèse de Wright. Quel est en effet le pays tempéré où la température n'atteint pas pendant certaines saisons celle à laquelle nous cultivons le *Discomyces*. Pendant cette saison favorable, le parasite se développe et passe ensuite à l'état de vie latente, pour reprendre de la virulence le jour où il aura l'occasion de végéter de nouveau, comme saprophyte ou comme parasite.

Culture. — Il résulte des travaux de J. H. Wright que le véritable parasite de l'actinomycose est celui qui a été cultivé par Wolf et Israel, le *Discomyces Israeli* de Kruse, qui doit par conséquent tomber en synonymie. Un grand nombre d'auteurs ont retrouvé le même parasite chez l'Homme et chez les animaux, Lignières l'a désigné sous le nom de *Discomyces Spitzi*, ce nom doit encore tomber en synonymie. Enfin J. H. Wright est arrivé à isoler le parasite de Wolf et Israel dans 13 cas d'actinomycose humaine et dans 2 cas d'actinomycose animale. Ce parasite pousse plus vigoureusement en anaérobie et est toujours inoculable aux animaux chez lesquels il reproduit les lésions typiques de l'actinomycose.

Diagnostic. — Le diagnostic de l'actinomycose est à faire avec la syphilis tertiaire, telle qu'on la rencontre souvent dans les pays exotiques, où les indigènes ne savent pas se soigner (pl. XIII fig. 3); on peut confondre également cette maladie avec la tuberculose osseuse et enfin avec divers mycétomes. L'aspect macroscopique et microscopique des grains permet de lever tous les doutes.

Pronostic. — Le pronostic est plutôt grave, cependant le traitement médical à l'iodure de potassium, associé au traitement chirurgical a donné des guérisons définitives. Fait intéressant, l'iodure de potassium n'a aucune action sur les cultures du para-

site, ce médicament agit donc probablement dans l'organisme en stimulant les phagocytes.

Prophylaxie. — Isoler ou traiter autant que possible les gens et les animaux malades qui peuvent répandre leurs parasites sur le sol où ceux-ci peuvent trouver les conditions de végétabilité qui leur conviennent.

CHAPITRE III

Mycétome blanc à *Discomyces Madurae* (Vincent, 1894).

Distribution géographique. — Autant qu'il peut en résulter des études faites au point de vue anatomo-pathologique et cultural, ce mycétome est la forme la plus commune et la plus répandue dans le monde entier. Néanmoins nous devons faire au sujet de son identification les plus grandes réserves. Beaucoup d'auteurs, ayant eu affaire à un mycétome à grains blancs, ont considéré leur cas comme identique à ceux étudiés par Vincent; d'autres ont cultivé un *Discomyces* qu'ils ont cru pouvoir identifier avec le *Discomyces Madurae.* L'étude des associations microbiennes que nous avons rencontrées dans plusieurs cas de mycétome (voir chapitres VII et IX) nous fait exprimer quelques doutes au sujet de la valeur des cultures obtenues par certains auteurs.

La description typique du grain, tel qu'il se présente dans les tissus, offre des garanties infiniment plus considérables que les cultures que l'on peut obtenir. Il n'existe pas de meilleur milieu de culture que l'Homme; quelles que soient les races auxquelles il appartienne, on retrouve toujours le même aspect du parasite et les mêmes lésions. Nous avons constaté les mêmes grains, les mêmes réactions et les mêmes caractères morphologiques du parasite dans des infections à *Discomyces Madurae* provenant d'Arabes, d'Indou, de Somali, de Galla et de Sénégalais. Les caractères morphologique dans le milieu humain ont bien une valeur égale aux caractères présentés par une culture dans une gélose plus ou moins acide et surtout dont la provenance et la composition peuvent encore être assez variables.

Le *Discomyces Madurae* existe en Algérie (Gémy et Vincent, Le

grain); dans l'île de Chypre (Williamson); en Afrique: à Djibouti (Bouffard), en Abyssinie (Brumpt), peut être au Sénégal (1) (Brumpt); dans l'Inde il est très commun (Boyce et Surveyor, Cornwalls, Brumpt); en Amérique : République Argentine (Sommer y Greco), à Cuba (Desvernine et Albertini). Il est d'ailleurs bien probable que beaucoup de mycétomes à gros grains blancs sont produits par ce même parasite, mais des descriptions suffisantes nous manquent.

Le Dr Legrain, de Bougie, a eu l'amabilité de nous dire que dans l'arrondissement de Bougie, en Algérie, il avait eu l'occasion de voir plusieurs cas de mycétome à grains blancs, siégeant au pied; il en même a observé un à la main chez une femme kabyle de la commune de La Fayette. Dans certains cas le *Discomyces Madurae* a été cherché et trouvé.

Aspect clinique. — On trouvera dans Vincent (87), une excellente description de l'aspect clinique du mycétome qui fait l'objet de ce chapitre. La tumeur qu'il étudie datait de 13 ans environ; le pied était volumineux et parsemé de bulles et de nodosités, les unes très dures et douloureuses, les autres ramollies et limitées par un sillon très net. Les tumeurs ouvertes laissaient sourdre du pus, dans lequel se trouvaient les grains caractéristiques. Malgré le volume du pied, il n'y avait pas de réaction inflammatoire des ganglions lymphatiques de l'aine.

Au point de vue de son aspect, ce pied ressemblait un peu à celui que nous représentons dans la fig. 6 de la planche XII, mais à un degré moins accentué.

La présence des tumeurs superficielles que signale Vincent indique probablement que le cas est très ancien, mais ce caractère se trouve rarement signalé par les auteurs. Généralement, après l'apparition d'une petite tumeur en un point quelconque du pied, indiquant le début de la maladie, le pied grossit progressivement, s'hypertrophie et présente à sa surface de petits cratères, non surélevés, saignant facilement et par lesquels sont éliminés les grains blancs volumineux et caractéristiques. Les figures 4 et 5 de la planche XIII et de la planche XII montrent l'aspect le plus habituel des mycétomes à *Discomyces Madurae*.

Anatomie pathologique. — Tous les tissus du pied peuvent être

(1) L'exemplaire du Musée Dupuytren, où nous avons décelé le *Discomyces Madurae*, semble provenir de ce pays.

envahis par le *Discomyces Madurae,* néanmoins le tissu osseux est généralement respecté, ce qui présente au point de vue clinique un intérêt considérable; en effet, l'examen radiographique ne montre d'altération que dans des points localisés en contact avec des grains parasitaires. Le pied (pl. XIII, fig. 4 et 5) qui est au Musée Dupuytren et que nous avons pu examiner grâce à l'obligeance du Dr Legry et dans lequel nous avons décelé le *Discomyces Madurae* est envahi de tous côtés par des grains volumineux; cependant l'examen radiographique, que nous devons à M. Carvalho, nous a démontré l'absence complète de lésions osseuses, différence considérable avec l'actinomycose ou avec d'autres mycétomes qui semblent avoir une affinité toute spéciale pour les os.

A la coupe, les tissus du pied se montrent le siège d'un œdème chronique et sont parcourus de nombreux faisceaux de sclérose. Entre ces faisceaux on rencontre des loges isolées, qui sont de volumineux tubercules, occupées chacune par un grain plus ou moins gros. Ces grains, de couleur blanc jaunâtre, ont un volume variant de celui d'une tête d'épingle à celui d'un Pois, la surface en est mûriforme; ils sont caséeux et s'écrasent facilement entre les doigts.

Nous avons pu faire personnellement l'examen histologique de grains isolés, ou en place dans les tissus, de cinq cas différents de cette mycose. Les photographies jointes à ce travail ont toutes été faites d'après les coupes que nous avons pratiqués dans des pièces qui proviennent des cas étudiés par Vincent et publiés par lui, ces documents ont donc une importance toute particulière.

Il ne nous a pas été donné de rencontrer dans les tissus le début du grain initial; le plus petit grain que nous ayons rencontré isolé avait déjà 1/2 millimètre de diamètre, de sorte que nous ne saurions dire s'il débute ou non, comme dans l'actinomycose, avec une auréole de cellules épithélioïdes et géantes.

Mais si nous n'avons pas pu voir le début de cette affection, il nous a été facile de voir comment le grain initial se transforme en grain volumineux. Son mode de croissance est absolument typique et ne se rencontre que dans cette mycose, qu'il permet de déterminer à coup sûr par le simple examen histologique.

L'aspect du jeune grain est facile à voir à droite, sur la photographie 1 de la planche XVIII. Les filaments dichotomiques du *Disco-*

myces forment une feutrage très dense qui se colore intensément par l'hématéine, et, dans certains cas, par le Gram, qu'ils prennent d'ailleurs d'une façon tout à fait inconstante. Le jeune grain primitif diffère un peu du jeune grain secondaire que nous voyons sur la photographie, il envoie sur toute sa périphérie des filaments qui ont une direction nettement rayonnante; entre ces filaments radiés, se trouvent un certain nombre de lymphocytes à protoplasme plus ou moins abondant, qui sont également disposés en séries radiales. Entre ces séries de lymphocytes, se trouve une substance amorphe, probablement protoplasmique, et que nous considérons, par analogie avec ce que nous avons vu dans l'actinomycose, comme les restes du protoplasme des cellules épithélioïdes, des macrophages ou des lymphocytes, dont le mycélium doit se nourrir, après les avoir fait dégénérer comme cela se rencontre dans le *Discomyces bovis*.

Cette couronne de rayons amorphes qui entoure le grain a été signalée par Vincent et est tout à fait caractéristique, on ne la retrouve avec cette netteté dans aucune autre espèce de mycétome; elle se voit non seulement sur les coupes, mais encore par simple compression du grain entre lame et lamelle. Autour de cette zone radiée, on rencontre un nombre plus ou moins considérable de leucocytes polynucléaires, quelquefois dégénérés, et faciles à reconnaître sur la photographie de la planche XVIII.

Le grain jeune ne grossit pas indéfiniment; dès qu'il a acquis un diamètre d'environ un millimètre ou un millimètre et demi, il émet des petits bourgeons qui s'isolent du grain initial et grossissent en reproduisant la même structure rayonnante que le grain dont ils dérivent; ils ne s'entourent pas, comme dans l'actinomycose, de cellules épithélioïdes ou géantes et restent dans la zone radiée. D'autres grains se forment également, et, après un certain temps, on observe la structure typique réprésentée dans la figure 1 de la planche XV.

En grandissant, le feutrage mycélien initial s'est étalé en cercle, comme le font également les cultures, le centre est mort et a été résorbé, la périphérie seule est bien vivante et envahissante. Les cercles, en se touchant, se soudent; la partie libre convexe reste vivante, la partie soudée entre plus ou moins vite en dégénérescence, de sorte qu'à la coupe on peut voir le nombre de grains qui se sont

réunis pour former le volumineux grain définitif. Celui-ci continue d'ailleurs toujours à s'accroître par le même procédé, ce qui explique son aspect mûriforme.

Ce mode de végétation se trouve à l'état d'ébauche dans les jeunes grains d'actinomycose, qui se soudent quelquefois les uns aux autres, mais en donnant aux grains définitifs cet aspect serpigineux que nous lui connaissons. Un pareil phénomène se rencontre aussi dans le mycétome à *Indiella Somaliensis* (pl. XIX, fig. 3), mais, dans ce cas, nous avons une coalescence de jeunes tubercules ayant encore leurs cellules géantes ou de grains relativement jeunes; les grains qui se soudent se sont développés ici simultanément et ne dérivent pas d'un grain initial, comme dans le mycétome de Vincent. La genèse et l'aspect sont d'ailleurs très différents.

Même dans les grains volumineux, comme celui que nous avons représenté dans la figure 1 de la planche XV, la structure de la zone radiée périphérique se retrouve dans les points où la culture est jeune et progresse bien; mais ici on ne retrouve plus, comme dans le jeune grain initial, une infiltreation de lymphocytes; ce sont des polynucléaires qui entourent le parasite et le pénètrent même un peu par places. On trouve quelquefois au milieu du grain quelques polynucléaires.

Le grain est isolé au milieu d'une cavité provenant du ramollissement du tubercule primitif; les cellules libres dans cette cavité sont des polynucléaires, il n'y a jamais de Bactéries.

Le reste du nodule est formé de tissu inflammatoire banal. On y rencontre, comme dans tous les autres mycétomes, du tissu conjonctif à larges mailles, dont les cellules desquamées présentent toutes l'aspect de lymphocytes; les macrophages sont très rares, les cellules géantes se rencontrent encore plus rarement. Tout ce tissu est infiltré, surtout dans les vieux nodules, d'un nombre plus ou moins grand de polynucléaires; enfin on y rencontre d'une façon normale de nombreux capillaires néoformés. Le follicule est limité par une coque fibreuse assez peu résistante, autour de laquelle les tissus montrent les traces d'une inflammation chronique. Les artères et les veines présentent souvent un certain degré d'inflammation, quelques artérioles sont presque oblitérées. On trouve des îlots de lymphocytes disséminés un peu

partout jusque dans le tissu adipeux, qui d'ailleurs a disparu en grande partie.

Culture. — Vincent a réussi, le premier, à cultiver le parasite de ce mycétome; il a obtenu un *Discomyces* typique, aérobie. Sur les vieilles cultures sur pomme de terre, le parasite devient rouge. Ce même *Discomyces* a été retrouvé par les auteurs qui se sont occupés de cette espèce de mycose. On trouvera dans le travail de Vincent (87) un exposé très complet des caractères culturaux de ce Champignon qui n'est pas pathogène pour les animaux.

Tout récemment, J. H. Wright (90) a émis l'opinion que le *Discomyces* étudié par Vincent était peut-être simplement une impureté et que le cas de mycétome de Vincent était probablement de l'actinomycose. Nous pensons qu'après avoir vu les photographies jointes à cet ouvrage le savant américain changera sa manière de voir.

Étiologie. — A l'origine de cette mycose, le malade se souvient généralement avoir été piqué ou avoir eu un traumatisme quelconque; c'était le cas pour le malade que nous avons observé en Abyssinie (20). Cet individu avait eu, 7 ans auparavant, un phlegmon du gros orteil du pied gauche.

Généralement les indigènes ne peuvent pas dire exactement à quel moment ils se sont inoculé le parasite, car les traumatismes des pieds, chez des gens ayant les téguments endurcis, passent souvent inaperçus. Chez les nègres qui marchent pieds nus, nous avons pu observer que la couche dermique de la plante des pieds est remplie de corps étrangers, dont quelques-uns, comme des bouts d'épines de Mimosas, sont faciles à identifier. Parmi ces multiples corps étrangers, qui élisent domicile à peu près journellement sous les téguments, quel est celui qui a véhiculé le *Discomyces?*

Diagnostic. — Le diagnostic est à faire, ici encore, avec la tuberculose, la syphilis (pl. XIII, fig. 3) et avec les autres mycétomes. L'aspect clinique ne donne que peu de renseignements, mais le grain est ici suffisamment typique pour éviter toute confusion, il est blanc-jaunâtre et volumineux, gros comme un petit Pois et mûriforme. On peut le confondre avec celui du mycétome à *Aspergillus nidulans*, qui présente les mêmes dimensions, mais ce dernier est lisse à sa surface; d'autre part, en écrasant le grain, et en le re-

gardant au microscope, on verra, dans le *Discomyces Madurae,* la couronne radiée périphérique et des filaments dont le diamètre n'excède pas 1 μ; on ne pourra les confondre avec les volumineux filaments cloisonnés de l'*Aspergillus nidulans.* Les grains de tous les autres mycétomes blancs sont beaucoup plus petits; le diagnostic, si l'on ne possédait que de jeunes grains, se ferait par l'examen microscopique qui établirait rapidement l'espèce mycosique en cause.

Pronostic. — Le mycétome à *Discomyces Madurae* a une marche lente; il n'agit pas directement sur la santé, mais il rend le malade impotent, il le réduit souvent à la misère et à la cachexie. Cette maladie est incurable par les traitements médicaux. L'opération s'impose.

Prophylaxie. — Éviter les traumatismes, faire porter des chaussures et engager les indigènes à se servir d'instruments aratoires, au lieu de travailler quelquefois le sol avec leurs mains.

CHAPITRE IV

Mycétome blanc à Aspergillus (Sterigmatocystis) nidulans (Eidam 1883).

Distribution géographique. — Le seul et unique cas de ce mycétome vient d'être découvert, en Tunisie, par MM. Ch. Nicolle et Brunswic le Bihan. Il est d'ailleurs bien probable, étant donnée la vaste distribution géographique de l'*Aspergillus nidulans*, que d'autres cas seront signalés, si l'on se donne la peine de faire un examen microscopique de tous le mycétomes blancs à gros grains.

Aspect clinique. — Les photographies ci-jointes, empruntées au mémoire de MM. Ch. Nicolle et Pinoy (65), montrent bien l'aspect de ce mycétome. Nous citons ci-dessous l'observation telle qu'elle est présentée par les auteurs précités.

« Salma bent Ali ben Mohamed Trabelsi, 40 ans environ, nomade, entrée à l'Hôpital Sadiki le 6 mai 1905 (Service du Dr Brunswic-le-Bihan).

« Antécédents héréditaires et personnels sans intérêt. La malade a eu antérieurement la rougeole et des accès paludiques ; elle aurait échappé à la syphilis, si fréquente chez les indigènes tunisiens, et n'en présente aucun stigmate ; quatre enfants ; mari bien portant.

« L'histoire clinique de la malade date de la moisson d'orge de l'année dernière (1904). Cette femme appartient à une tribu nomade, elle court la campagne pieds nus. En faisant la récolte, à la faucille, elle s'est blessée légèrement au niveau de la plante du pied droit.

« Elle ne peut préciser exactement quel fut l'objet vulnérant :

pierre, tige de chaume, piquant de Chardon ou autre ; elle n'aurait d'ailleurs attaché aucune importance à ce minine accident, si, un mois après, n'était apparue à la plante du pied, au siège même de la blessure, une petite tumeur, du volume d'un Haricot, qui s'ouvrit laissant échapper un mélange de pus et de sang. A partir de ce moment, son pied augmente de volume et se déforme, sans que la malade éprouve de grandes douleurs, car elle continue à marcher. Puis peu à peu, paraissent d'autres tumeurs semblables à la première, qui s'ulcèrent et laissent échapper avec une sérosité louche des grains blanc sale ou légèrement teintés. Le pied continuant à s'hypertrophier, la marche devient difficile. Un médecin indigène appelé prescrit une pommade spéciale et trace vainement des tatouages sur le pied ; enfin la malade vient se faire hospitaliser à Tunis.

« A l'examen, on constate un état général médiocre ; la malade est très amaigrie, mais les organes internes paraissent sains ; pas de fièvre, urines normales.

« Le pied présente un aspect caractéristique, dont les photographies ci jointes (Pl. XII, fig. 5 ; Pl. XIII, fig. 2) donnent une idée très exacte. L'avant-pied, à l'exception des orteils, est considérablement hypertrophié. La plante est déformée, convexe, elle constitue une masse globuleuse qui se continue sans saillie osseuse avec les bords et la face dorsale également déformés et épaissis. Cette hypertrophie de l'avant-pied forme un constraste frappant avec la jambe très amaigrie et les orteils restés normaux.

« La peau au niveau des parties malades est d'une couleur rouge sombre qui s'étend en arrière hors des limites de la tumeur. Elle est irrégulièrement parsemée de nombreux orifices et de saillies non ulcérées, particulièrement abondantes sur la plante et sur le bord externe. Par ces orifices sort un liquide louche, parfois épais et strié de sang, tenant en suspension des grains dont l'aspect, à la couleur près, rappelle celui du caviar. Ces grains sont de volume variable, les uns presque microscopiques, les autres pouvant atteindre les dimensions d'un gros Pois ; leur forme est arrondie ou polyédrique ; certains amas plus gros sont en réalité formés par la réunion de grains de petit volume. Leur couleur est variable, les plus nombreux sont de teinte blanc sale ou blanc jaunâtre ; mais on en voit de plus teintés, brunâtres et même franchement bruns. Il semble que les grains soient d'autant moins foncés qu'ils sont

plus jeunes ; les grains les plus colorés nagent généralement dans une sérosité plus teintée. A la pression, tous ces grains s'écrasent facilement. Si l'on vient à inciser une des saillies non ulcérées qui se rencontrent entre les orifices, on crée un orifice nouveau, duquel sortent, comme des cratères ouverts spontanément, des grains et de la sérosité.

« La palpation du pied donne une sensation élastique. Aucune fluctuation, aucune renitence. Le stylet, introduit dans un cratère, pénètre souvent à une grande profondeur, sans causer ni douleur, ni hémorragies. Il est ainsi facile de se rendre compte que ces orifices sont l'ouverture de trajets très longs et souvent anastomosés, lesquels parcourent le pied dans tous les sens. Un cratère situé à la face dorsale entre le 1er et le 2me orteil laisse passer entièrement le stylet dont la pointe vient ressortir à 6 centimètres au-dessous du 5me orteil sur la face plantaire.

« Pas de douleurs spontanées ; peu de réaction inflammatoire autour de la région envahie. Les ganglions inguinaux sont hypertrophiés.

« Le diagnostic de pied de Madura s'impose. Un examen microscopique, puis des cultures, sont pratiqués à l'Institut Pasteur ; ils montrent la présence dans les lésions, à l'état de pureté, d'un Champignon ramifié et cloisonné absolument différent par conséquent du *Discomyces Madurae*.

« Un traitement par l'iodure de potassium à doses élevées est institué ; il ne donne aucun résultat. Des orifices nouveaux se forment, donnant issue à du pus et à des grains, tandis que quelques cratères plus anciens manifestent une légère tendance à se combler ; la même évolution s'observait avant le traitement.

« L'amputation est jugée nécessaire ; la malade la refuse d'abord puis finit par s'y résigner. Le tarse postérieur semblant intact, on aurait pu songer à une désarticulation tibio-tarsienne ostéoplastique du genre Pasquier-Lefort laquelle aurait permis à l'opérée de marcher sur la peau du talon. Malheureusement les téguments sont suspects. D'autre part, chez une femme qui ne se soucie pas d'une jambe artificielle, l'amputation sus malléolaire n'offre aucun intérêt. On décide l'amputation au lieu d'élection. Cette amputation est pratiquée le 25 mai par la méthode circulaire, l'extrême maigreur ne permettant pas un lambeau externe. L'opération permet

de se rendre compte de la raréfaction du tissu osseux des deux os de la jambe par le peu de résistance qu'ils offrent à la scie.

« Guérison sans incident par première intention. La malade sort le 1er juillet avec un pilon. »

Anatomie pathologique. — Après l'opération, le pied a été coupé entre le second et le troisième orteil jusqu'au talon. La zone malade est creusée irrégulièrement et dans toute son étendue de cavités nombreuses, les unes isolées, les autres confluentes, qui communiquent quelquefois avec l'extérieur par des fistules anastomosées. Ces cavités, de volume variable suivant leur âge, peuvent être microscopiques ou atteindre le volume d'une amande. Leur contenu est constitué par des grains isolés ou agglomérés, baignant dans une sérosité louche, purulente ou sanguinolente, généralement peu abondante, tout au moins dans les cavités encore isolées.

Les tissus qui entourent ces cavités sont sclérosés et le pied est le siège d'un œdème dur chronique. Le tissu adipeux de la plante du pied a, en grande partie, disparu. Les os sont attaqués, leur substance est raréfiée et ils sont creusés en certains points de cavités identiques à celles des parties molles. Les articulations métatarso-phalangiennes ont été entièrement détruites.

Les grains trouvés dans ce mycétome sont caractéristiques, leur volume peut atteindre celui d'un Pois, leur surface plus ou moins sphérique est lisse ; ce caractère les éloigne des grains muriformes du mycétome de Vincent. Ces grains sont constitués par un feutrage de filaments mycéliens. Le passage suivant extrait du travail de Nicolle et Pinoy nous indique leurs caractères généraux :

« Les tubes mycéliens sont constitués par une membrane d'enveloppe réfringente et un contenu finement granuleux. Ce contenu manque dans les tubes un peu vieux qui paraissent d'ailleurs constituer la presque totalité de certains grains.

« A ce point de vue, il semble qu'on puisse un peu schématiquement diviser les grains en trois classes. Dans la première, où se rangent les grains les plus petits et les plus pâles, par conséquent les plus jeunes , la presque totalité des filaments mycéliens offre un contenu granuleux très net. Dans la seconde, ce même aspect se rencontre sur les tubes disposés à la périphérie du grain, tandis qu'au centre les filaments mycéliens se présentent sous l'aspect de tubes hyalins et vides. Enfin la troi-

sième catégorie, qui semble correspondre aux grains les plus anciens, ne montre que des tubes offrant ce dernier aspect.

« Quel que soit leur âge, les filaments mycéliens conservent toujours une forme régulière, cylindrique ou légèrement moniliforme, et une disposition en feutrage ; nous n'avons jamais rencontré sur nos préparations des figures dégénérées ou morcelées qui puissent être interprétées comme un stade de désintégration du Champignon. En somme, il semble que, dans toutes les lésions, le parasite conserve une vitalité au moins relative et que l'organisme ne s'en débarrasse qu'en l'éliminant au dehors. Si nous avons remarqué parfois, et cela surtout dans les grains à teinte plus foncée, une coloration brune de la membrane du Champignon, nulle part nous n'avons observé la formation de dépôts pigmentaires entre les filaments mycéliens. »

M. Charles Nicolle a été assez aimable pour m'envoyer trois grains volumineux afin d'en faire une étude comparative avec ceux que je possédais des autres espèces de mycétome. Nous avons étudié les grains par dissociation, après action de l'eau de Javel, et sur coupes.

La figure 2, ci-jointe, montre quelques-uns des aspects présentés par le mycélium de l'*Aspergillus nidulans*. Les filaments 1, 2, 2′ et 2″ sont pris dans le milieu du grain ; les filaments 3, 4, 4′ ; 4″ et 5, qui présentent un aspect moniliforme ou qui portent des chlamydospores terminales ou intercalaires, proviennent de la périphérie du grain. En 5, on pourra observer une chlamydospore cloisonnée. Les filaments jeunes (1) ont un diamètre minimum de 1 μ, le diamètre moyen des filaments centraux est de 3 μ. Les filaments périphériques peuvent atteindre 5 à 6 μ et les chlamydospores jusqu'à 10 μ. Dans les filaments grêles (1), les cloisons sont éloignées les unes des autres ; dans les filaments normaux du centre les cloisons, légèrement bombées, sont distantes de 20 à 30 μ en moyenne.

Sur les coupes (Pl. XVIII fig. 4, Pl. XX fig. 4), on peut voir que le grain est formé d'un feutrage partant d'un point central ; ces filaments se dirigent, aussi directement que possible, vers la périphérie. On aperçoit des zones concentriques, identiques à celles qui se produisent dans les cultures. Il est facile de se rendre compte, sur les coupes, que les filaments mycéliens sont très longs ; dans certains cas on peut les suivre sur un trajet de 2 ou 3 millimètres, et il

est probable que s'ils n'étaient pas coupés brusquement à un niveau quelconque, on pourrait les suivre depuis le centre jusqu'à la péri-

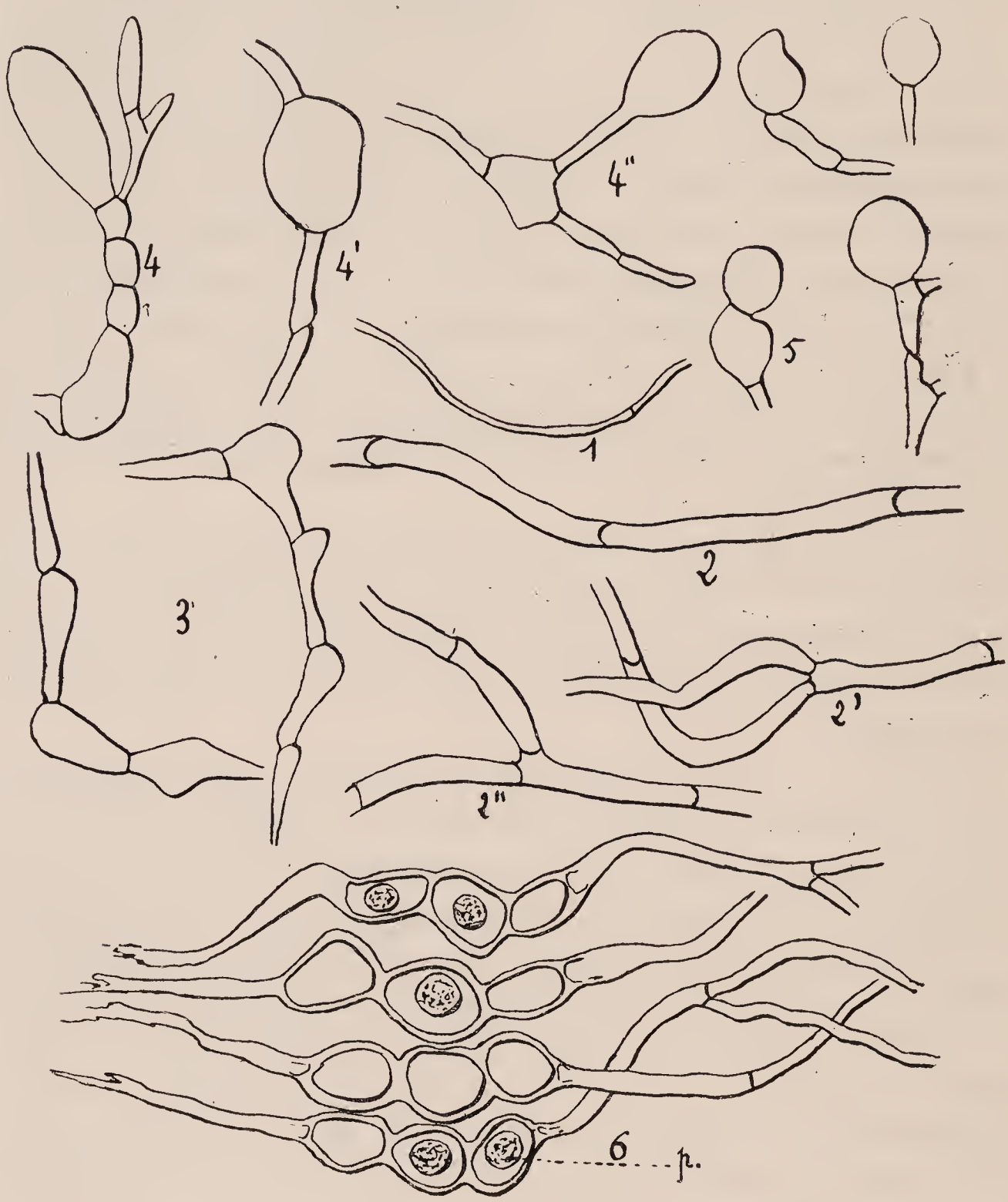

Fig. 2. — Filaments mycéliens de l'*Aspergillus nidulans* trouvés dans les grains. 1, filament jeune ; 2, 2', 2" filaments plus agés constituant presque en totalité le feutrage des grains volumineux ; 3, filaments moniliformes de la périphérie ; 4, 4', 4", divers types de chlamydospores périphériques ; 5, une chlamydospore cloisonnée ; 6, un point du cercle noir central du grain (voir pl. XX fig. 4) montrant les chlamydospores intercalaires avec leur contenu (*p*) condensé et pigmenté. × 1000.

phérie, dans certains cas tout au moins. Entre ces filaments, existe une substance granuleuse provenant vraisemblablement de la destruction des tissus ambiants. Dans le gros grain que nous avons

étudié, il existait au centre une production assez curieuse, que nous considérons comme l'homologue du périthèce qui se forme dans les cultures.

On voit nettement, au centre des coupes, un cercle noir qui représente la section d'une masse sphérique ayant un diamètre de 120 μ. Cette masse est limitée à la périphérie par des filaments épais moniliformes (fig. 2; 6), se continuant vers le centre avec des filaments plus ou moins dégénérés et à la périphérie avec les filaments du grain, dont ils ne représentent qu'un simple épaississement. Le paroi du mycélium est épaisse, elle s'imprègne de pigment brun et celui-ci semble même cimenter les divers filaments entre eux. A l'intérieur de ces filaments hypertrophiés, que nous considérons comme des chlamydospores internes typiques, on rencontre des masses protoplasmiques sphériques de 4 à 5 μ de diamètre et de couleur brun foncé (p).

Il est très facile de voir sur la coupe le vide qui existe au milieu de cette spère pigmentée; ce vide est produit par la résorption des filaments qui devaient s'y trouver au début et qui sont dégénérés.

MM. Ch. Nicolle et Pinoy ont fait dans les grains de ce mycétome une découverte capitale qui, comme je l'ai signalé dans mon chapitre I, a révolutionné les conceptions que nous nous faisions des mycoses profondes, que les auteurs considéraient comme dépourvues de fructifications. Or, en répétant leurs examens ils sont parvenus à mettre en évidence, sur certaines préparations, l'existence de spores. Ces spores se présentent sous forme de petits corps sphériques ou ovoïdes, de 2 μ à 2 μ, 5 de diamètre et de couleur jaune verdâtre; elles sont isolées ou disposées en chapelets; ceux-ci sont constitués généralement par un petit nombre de spores; mais un examen prolongé de la préparation suffit à démontrer que les spores que l'on rencontre au voisinage, isolées au groupées par deux ou trois à la file, proviennent de la dissociation des chapelets.

« Il nous a été possible, disent les auteurs, en quelques points très rares, de retrouver l'image du mode de disposition des spores sur l'extrémité libre d'un filament mycélien. Cette image est la suivante: le filament se renfle pour former une sorte de réceptacle et sur ce réceptacle des files de spores viennent se disposer sous forme de chapelets peu nombreux et assez courts.

« Peut-être existe-t-il une pièce intermédiaire entre la première spore et le réceptacle. Quoi qu'il en soit, ce sont là des formes de fructification anormales, dues aux conditions spéciales dans lesquelles se développe le Champignon parasite.

« L'analogie avec les formes de fructification conidienne d'un *Aspergillus* est indiscutable et des fructifications anomales du même ordre ont été décrites par de Bary. »

Culture.

Ch. Nicolle, en partant des grains trouvés au centre des tumeurs, à pu obtenir, d'emblée, une culture pure du parasite. En suivant les cultures en goutte pendante, il est facile de voir que la culture procède des tubes mycéliens préexistants dans le grain.

Les caractères présentés par les cultures en divers milieux sont exposés très complètement dans le travail de Ch. Nicolle et Pinoy j'y renvoie le lecteur.

Pinoy, se basant sur les caractères botaniques et sur les réactions expérimentales chez les animaux, donne du Champignon de ce mycétome la diagnose suivante :

« *Sterigmatocystis nidulans* Eidam 1883, var. *Nicollei* Pinoy, 1906.

Mycélium jeune incolore; conidiophores dressés, simples, continus ou coupés de rares cloisons, glaucescents, parfois brunâtres, d'une longueur de 0,8^{mm}, de 4 μ de large, se prolongeant en une tête conique de 12 μ sur 10μ, hérissée de basides cylindriques de 8μ sur 3μ, portant 2, rarement 4 stérigmates de 4μ sur 2μ 5, produisant chacun une chaînette de conidies globuleuses, lisses ou finement ponctuées, verdâtres, de 2μ à 3μ. Chlamydospores terminales sphériques de 8 à 16 μ, brunâtres. Sclérotes noir brun de 50 à 300μ, plongés dans un nid d'hyphes renflées. Température optima de développement 36°-38°. Ne se développe pas ou croît mal sur liquide de Raulin , sur liquide de Cohn ; n'est pas pathogène pour le Lapin »

Chez le Rat, cependant, il y a un début d'infestation. Par l'insertion sous la peau de la patte de fragments de Roseau souillés de spores Nicolle et Pinoy ont réussi à produire quelques granulations grosses comme des grains de Millet. Ces granulations observées au bout de trois semaines renfermaient des filamentcs myéliens de 3 à 4 μ de large qu'entouraient de nombreux leucocytes mononucléaires. Ces filaments étaient, pour la plupart, vides; seules quelques ramifications contenaient encore du protoplasme

vivant. Si l'on sacrifie les animaux plus tard, on constate que les granulations au lieu de grossir se sont résorbées.

Conclusions.

Nous avons tenu à exposer en premier ce cas intéressant car c'est la première étude complète que nous possédions sur un mycétome produit par une Moisissure à thalle cloisonné. Cette étude va servir de base à la discussion que nous ferons au sujet des divers mycétomes produits également par des Champignons cloisonnés dont l'étude va être entreprise dans les chapitres suivants.

CHAPITRE V

Mycétome noir de Bouffard à Aspergillus Bouffardi, n. sp. Brumpt, 1906.

Distribution géographique. — Le seul et unique cas de ce mycétome a été découvert à Djibouti par Bouffard (12); un cas présentant quelque analogie au point de vue macroscopique avec celui qui fait l'objet de ce présent chapitre, semble avoir été vu par Lewis (60, p. 322, specimen II et fig. 11, p. 367), mais il est impossible de se prononcer à cet égard.

Aspect clinique. — Nous reproduisons dans les lignes qui suivent l'observation du malade telle qu'elle a été publiée par Bouffard; elle mérite, par l'intérêt qu'elle présente, l'extension que nous lui donnons.

Observation clinique. — « Le 13 janvier 1903, entre à l'hôpital un Dankali âgé de 20 ans, originaire des environs d'Obock : il est porteur d'une tumeur du pied gauche; le début de l'affection remonte à quatre ans; cet indigène, fils de chef, a beaucoup voyagé dans le désert; il n'a aucune idée sur la cause de sa maladie et quand nous attirons son attention sur les blessures possibles par les épines de Mimosa qui jonchent le sol du désert, il ne se rappelle pas avoir été sérieusement blessé. L'état général est excellent : il n'a jamais de fièvre, il n'a point maigri; son pied seul, dit-il est malade. La marche est devenue difficile la deuxième année et si elle est encore possible, elle ne peut se faire qu'à l'aide d'un bâton; le point d'appui sur le pied malade est le talon.

« La tumeur siège à la partie antérieure du pied qui, globuleux à ce niveau, est normal dans son tiers postérieur. A la face dorsale, au niveau de la tête du troisième métatarsien, se voit une tumeur très dure, grosse comme un œuf de Poule: à sa surface la peau est saine et nullement amincie. Sur les faces plantaire et dorsale, dans l'épaisseur de la peau, on observe une quinzaine de petites tumeurs dures, ovoïdes, grosses

comme des petits Pois : à leur niveau, la peau est très tendue, amincie, et elle se déchire par la légère pression du stylet; chaque tumeur contient un ou deux grains noirs.

« Les grains extirpés, nous explorons ces différents cratères, pensant que nous nous trouvons à l'orifice de trajets fistuleux qui vont conduire notre stylet jusqu'au centre de la tumeur. Il n'en est rien; notre instrument est constamment arrêté par une paroi fibreuse très résistante; il n'existe aucune trace de trajets fistuleux ; ces petites tumeurs périphériques sont indépendantes les unes des autres et l'incision exploratrice seule pourra nous renseigner sur la nature de l'affection. L'état globuleux du pied, dont la circonférence mesure au tiers antérieur 8 cent. 5 de plus que celle du pied sain, indique évidemment que la maladie ne se limite point aux quelques grains enkystés dans l'épaisseur du derme. Nous prenons donc nos dispositions pour que l'incision exploratrice se transforme selon les besoins en une intervention plus importante. Notre malade est chloroformé le 20 janvier; c'est à la plante du pied que nous opérons. Incision cruciale de 8 centimètres sur cette tumeur dure de consistance pierreuse. La peau est naturellement très épaisse; dans toute l'étendue de la tumeur, elle est adhérente aux couches profondes.

« Après incision du derme, le bistouri pénètre en criant dans un *tissu fibreux parsemé de nombreuses petites loges contenant chacune un grain noir.* Aucune trace de tissu cellulaire et de tissu adipeux qui ont été transformés en tissu fibreux.

« *Pas une goutte de pus.* Nous procédons à l'extirpation du parasite par un curetage total de la plante du pied, qui exige quatre heures d'un travail très minutieux. Nous ne nous arrêtons qu'au muscle interosseux.

« La *peau, le tissu cellulaire sous-cutané, le tissu adipeux ont été seuls envahis par le Champignon;* les muscles, les tendons, les vaisseaux, les os sont sains. Ce caractère clinique a une grande importance; les diverses observations du mycétome à grains noirs mentionnent toutes une désorganisation complète de la région atteinte, une destruction musculaire, une ostéite raréfiante. Ici rien de semblable, mais tout simplement une transformation du tissu graisseux en tissu fibreux ; le parasite semble être impuissant par lui-même à franchir les aponévroses musculaires et tendineuses, le périoste; il est fort possible qu'il ne puisse le faire qu'aidé par une bactérie pyogène. Dans cette observation on se rend compte que le Champignon a suivi la voie facile du tissu adipeux pour envahir le pied dans toute son épaisseur.

« Nous fermons le champ opératoire par des points de suture en laissant cependant la place suffisante pour un drainage à la gaze. Pansement compressif. Suites excellentes, sans fièvre et sans suppuration; pas d'élimination de grains noirs; un mois après l'intervention, la plaie est totalement cicatrisée; la peau est souple et on ne trouve au palper aucune induration pouvant faire craindre la reproduction du Champignon.

« En présence d'une tumeur à évolution aussi lente, il n'était point néces-

saire de débarrasser rapidement notre malade de son peu encombrant parasite. Aussi n'est-ce qu'un mois après la première opération que nous intervenons une seconde fois. Le 22 février, incision cruciale au niveau de la tumeur ligneuse siégeant sur la face dorsale à la hauteur de la tête du troisième métatarsien ; nous trouvons cette tumeur grosse comme un œuf de Poule constituée exclusivement par du tissu fibreux farci de grains noirs enkystés, chacun dans sa loge et sans aucune communication fistuleuse entre eux. La couleur du grain facilite beaucoup l'extirpation totale de cette tumeur et le nettoyage complet de la région également envahie par le parasite ; les métatarsiens sont sains ; les muscles, tendons et gaines vasculaires ont été épargnés par le Champignon. L'intervention n'est en somme qu'une fine dissection; nous ne pûmes, en une seule séance, terminer le curetage complet de la face dorsale et après trois heures de chloroforme, sans suturer, nous pansons la plaie opératoire à la gaze iodoformée et trois jours après nous intervenons une troisième fois, enlevant à la partie antéro-interne du pied de nombreux *grains noirs toujours enkystés dans du tissu fibreux.* Les suites opératoires furent excellentes ; exsudation séreuse; pas d'élimination de grains noirs ; la cicatrisation est complète le vingtième jour.

« Nous sommes alors à deux mois de la première intervention ; le pied opéré a repris le volume du pied sain; les cicatrices sont solides; l'impotence fonctionnelle disparaît peu à peu; avec le massage et l'électricité, nous redonnons de l'élasticité à ce pied inutilisé depuis plusieurs mois et notre malade peut rentrer dans son village paraissant complètement guéri de son affection parasitaire. Il est entendu qu'il reviendra, tous les trois mois environ, nous montrer son pied.

« En juin, cinq mois après l'opération, notre sujet marche très bien ; il ne souffre pas; les cicatrices sont solides. Sur la face dorsale, au niveau de la tête du 2e métatarsien, à un demi-centimère de la cicatrice, se voit une petite tumeur, dure, grosse comme un petit Pois, qui incisée, laisse échapper deux grains noirs; le stylet ne révèle aucun trajet fistuleux; nous curettons puis cautérisons au chlorure de zinc ce petit nodule parasité. A un centimètre en arrière de la saillie de l'extrémité postérieure du 5e métatarsien. on trouve une tumeur grosse comme une noisette, qui incisée, contenait sept grains noirs ; aucune trace de trajets fistuleux, cautérisation au chlorure de zinc de la paroi fibreuse.

« En octobre, nous revoyons notre opéré dans son village, à Tadjourah ; il se dit complètement guéri et a fait plusieurs fois à pied le voyage de Tadjourah en Abyssinie, qui dure quinze jours. Nous examinons son pied qui présente à la face dorsale deux petits nodules indurés. N'ayant aucun instrument, nous conseillons à cet indigène de venir nous voir à Djibouti.

« En janvier 1904, il se rend à l'hôpital et nous lui enlevons les deux petites tumeurs dermiques contenant chacune trois grains noirs, enkystés dans du tissu fibreux.

« En juillet, dix-huit mois après la première intervention, notre indigène, toujours heureux de pouvoir suivre dans le désert, pendant de longs jours,

ses caravanes de Chameaux, ne présente plus aucune trace de son affection mycélienne. On ne trouve aucune induration dans l'épaisseur du derme révélant la présence de grains noirs.

« Cette observation montre que nous nous sommes trouvé en présence d'une forme *non suppurée* du mycétome à grains noirs. »

Notre ami, le Dr Bouffard nous ayant envoyé, à diverses reprises, de Djibouti, des pièces anatomiques provenant de ce malade nous avons pu en faire une étude détaillée qui confirme entièrement, et complète à certains égards, la description qu'il en a donnée.

Fig. 3. — Aspect macroscopique d'une coupe dans les tissus envahis d'*Aspergillus Bouffardi*. Les grains volumineux et lisses sont enchâtonnés dans leur follicule × 2.

Anatomie pathologique. — Comme nous l'avons vu dans l'observation clinique précédente, les grains se forment toujours dans le tissu cellulaire où ils se trouvent isolés au milieu d'une petite loge. La photographie ci-jointe (fig. 3) montre l'aspect de la tumeur sur une coupe transversale, cet aspect est totalement différent de celut que présente le mycétome à grains noirs ordinaire (comparez avec les figures 6 et 7).

Les figures 1 et 2 (planche XVI) et 4 (planche XV) montrent l'aspect typique que présentent au microscope les coupes fines passant par les grains; ces derniers, toujours isolés dans leur nodule inflammatoire, se montrent sous des aspects divers que l'on retrouve facilement dans nos planches. La photographie 7 de la pl. XIX représente le follicule tout à fait à ses débuts, au centre se trouve le Champignon, fortement pigmenté à la périphérie; en suivant la série des coupes, on constate que le grain possède un hile par lequel des leucocytes polynucléaires, assez nombreux, ont pénétré. Autour de lui se rencontre une série de volumineuses cellules géantes et des cellules épithélioïdes de toutes dimensions qui établissent une transition insensible entre les cellules géantes, les macrophages et les

lymphocytes qui abondent dans le tissu inflammatoire qui entoure le grain et dans lequel on rencontre aussi quelques rares capillaires néoformés. Autour de ce nodule inflammatoire, le tissu conjonctif fibrilllaire s'est condensé pour former la coque caractéristique. Aux environs de cette capsule, on rencontre des cellules chargées de volumineux grains de pigment brun, on les distingue très nettement sur la photographie. Nous avons retrouvé ces cellules dans plusieurs autres cas de mycétome. Autour du nodule. quelques artères sont en voie d'oblitération; certaines sont entièrement oblitérées par suite du développement extrême de la couche élastique, qui forme une série de zones concentriques dépourvues de capillaires. Dans les tubercules un peu plus âgés, les cellules épithélioïdes et géantes ont tout à fait disparu; il ne reste que le tissu inflammatoire avec ses nombreux lymphocytes, ses macrophages, ses capillaires nombreux et présentant, en certains points, des amas de polynucléaires beaucoup plus abondants que dans les grains jeunes. Les photographies 5 et 6 de la planche XVIII, montrent l'épaisse zone de polynucléaires qui entoure chaque grain.

Étude du grain. — Les grains du mycétome à *Aspergillus Bouffardi* sont tout à fait caractéristiques. Leur couleur est noire, ils sont élastiques et se cassent quand on veut les écraser. Leur volume varie entre la grosseur d'une tête d'épingle et celle du plomb de chasse n° 0. Le grain est mûriforme, brillant et lisse. Sa structure, bien étudiée et bien décrite par Bouffard, est des plus curieuses. Si l'on met les grains tirés de l'alcool à macérer dans l'eau pendant 24 heures, on constate que le grain se déroule. Il est en effet formé par l'enroulement d'une masse que l'on peut comparer assez exactement à une Limace enroulée en spirale et d'une façon plus ou moins complexe sur elle-même.

Ce grain curieux est pigmenté sur toute sa surface, sauf sur un point plus ou moins étendu qui constitue le hile; c'est par ce point que sortent les jeunes filaments mycéliens qui permettent au grain de s'accroître. Cette forme enroulée du grain explique comment il peut être coupé en cinq ou six endroits différents par le rasoir. La photographie 4 de la planche XV : montre un grain enroulé en spirale régulière et présentant en plusieurs points des solutions de continuité de la couche pigmentaire, ces solutions de continuité représentent le hile.

On peut étudier ce très curieux Champignon par dissociation ou sur les coupes. En dissociant simplement avec des aiguilles un grain ramolli dans l'eau, on constate que, à l'exception de la couche périphérique qui est pigmentée, le reste du grain est constitué par un feutrage mycélien très dense d'une coloration blanc argenté.

L'ébullition dans une solution de potasse caustique permet de mieux étudier le Champignon, car elle détruit le cément noir qui unit d'une façon intime les filaments périphériques. La figure 4, ci-jointe, donne l'aspect du mycélium. La masse mycélienne centrale blanche est formée de filaments presque rectilignes (1 fig. 4),

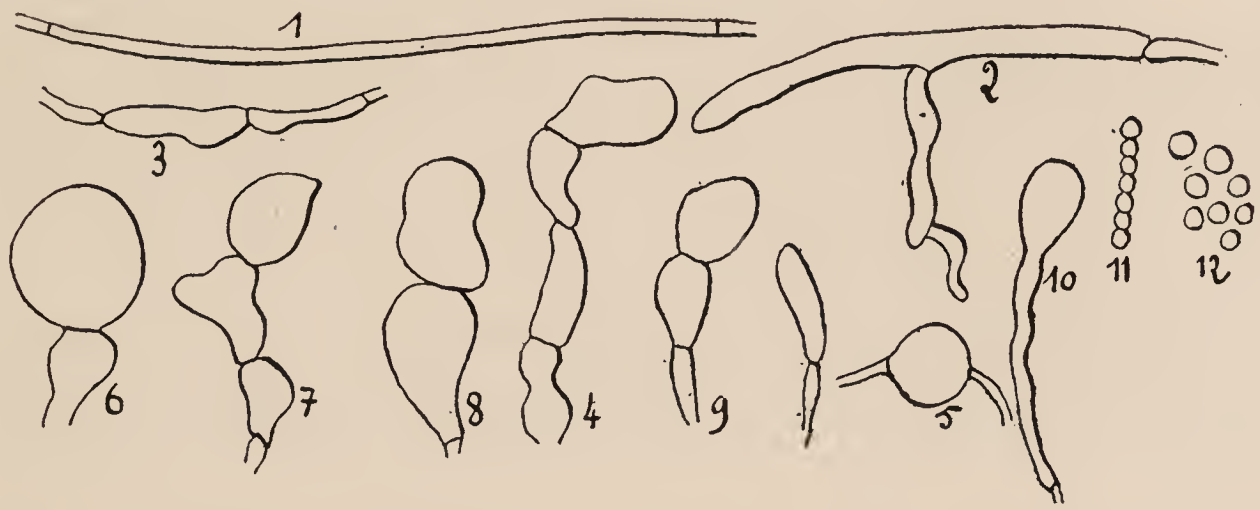

Fig. 4. — Filaments mycéliens de l'*Aspergillus Bouffardi* constituant les grains parasitaires. 1, filament du hile ou de centre du grain ; 2, 3, 4 filaments irréguliers de la périphérie ; 5, chlamydospore intercalaire ; 6, 7, 8, 9 chlamydospores périphériques ; 10, conidiophore trouvé dans un grain ; 11 chapelet de conidies ; 12, conidies de diverses dimensions. × 1000.

à peine ondulés, ayant 1 μ 1/4 de diamètre en moyenne ; les cloisons y sont relativement rares et se voient beaucoup plus difficilement que dans l'espèce étudiée dans le chapitre précédent. Vers la périphérie, les filaments deviennent irréguliers, moniliformes, leur paroi s'imprègne de pigment brun et les cloisons se rapprochent (2, 3, 4 fig. 4). Sur le trajet des filaments, on trouve quelquefois des renflements qui sont des chlamydospores intercalaires (5, fig. 4) ; généralement ces formes de reproduction se rencontrent à la périphérie dans la zone pigmentée (6, 7, 8, 9, fig. 4). En dissociant le grain dans l'eau, on trouve également, surtout au-dessous de la zone corticale, des amas de granulations blanches de 1μ 1/2 à 2 μ de large ; ces granulations sont les conidies du Champignon.

Des coupes transversales faites dans les grains complètent l'étude

de ceux-ci. Les figures 5 et 6 de la planche XVIII nous renseignent à ce sujet, on y aperçoit nettement le feutrage central lâche formé par les filaments blancs et grêles, et on reconnaît, à la périphérie, la zone pigmentée où abondent les chlamydospores terminales à parois pigmentées réunies, les unes aux autres par un ciment brun intersticiel.

Quand on examine les coupes de grains volumineux, on est frappé par la coloration intense que prennent certains petits îlots granuleux, qui sont particulièrement abondants au-dessous de la couche corticale. Ces îlots ont été vus par Bouffard (12) qui en donne la description suivante :

« A l'immersion, on observe généralement à la périphérie du sclérote, quelquefois au centre, des granulations mal définies, qui sont polymorphes et toujours extramycéliennes ; elles se colorent en bleu avec le bleu coton, en violet avec le violet de gentiane, en rouge avec le bleu Borrel, la thionine phéniquée, le Ziehl, le Giemsa, le bleu Marino. Nous ignorons ce que peuvent être ces granulations. Leurs formes si multiples nous ont fait renoncer à l'idée de Bactéries qui, pénétrant par le hile du sclérote et cheminant le long du filament, seraient venues se grouper près de la périphérie ».

En multipliant les coupes et les examens de grains de ce mycétome, nous avons fini par élucider ce point laissé en suspens par Bouffard, ces amas de granulations sont des amas de conidies détachées des appareils reproducteurs et s'accumulant en certains poins. Ces îlots sont faciles à voir sur plusieurs de nos microphotographies, en particulier la figure 1 de la planche XVI ou les grains en sont bourrés. La photographie 2 de la planche XXI montre à un fort grossissement, un point où abondent les îlots de conidies; enfin la photographie 6 de la planche XXI montre avec la plus grande netteté trois têtes tout à fait caractéristiques d'*Aspergillus*; la tête du milieu présente son hyphe sporifère aboutissant franchement au milieu de la touffe de spores. L'identification est donc absolument certaine, même sans culture, nous avons affaire à un *Aspergillus*. Les conidies sont blanches, quelquefois en chapelets de huit ou dix, leur diamètre varie entre 1 μ 1/3 et 2 μ. Mais quelle est cette espèce d'*Aspergillus*? Dans la monographie classique de Wehmer (107) on trouve la description de 11 espèces d'*Aspergillus* à spores

blanches. Il est de toute évidence que notre espèce doit se cultiver et pouvoir se reproduire à 37°; or, parmi les espèces à spores blanches qui ont été étudiées au point de vue de leur optimum cultural, aucune ne peut végéter à cette température, il est bien probable que nous avons affaire à une espèce exotique non décrite et, de toutes façons, en l'absence de cultures, nous nous voyons obligé de lui donner le nom provisoire d'*Aspergillus Bouffardi*, le dédiant à notre aimable confrère, qui a fait déjà de si intéressants travaux sur plusieurs sujets de pathologie exotique.

Nous donnerons de cette espèce la diagnose suivante :

Aspergillus Bouffardi, n. sp. Brumpt, 1906.

Mycélium jeune blanc argenté, mycélium périphérique brun, formant une zone corticale; conidiophore dressé, simple, continu, blanc, de 2 μ de large, terminé par une tête claviforme de 4 μ 1/2 de large sur 6 de haut, portant des conidies en chapelets de 1 μ 1/3 à 2 μ de diamètre, rondes, lisses et blanches. Chlamydospores terminales sphériques de 5 à 10 μ de large, brunâtres; chlamydospores intercalaires non teintées. Le grain ne constitue pas à proprement parler un sclérote, puisqu'il donne des conidiophores dans son intérieur. Champignon parasite de l'Homme, ayant par conséquent la faculté de croître à 37°, non pathogène pour les animaux. Ce parasite n'a pu être cultivé.

Distribution géographique : Djibouti; pays somali.

Les nombreuses conidies qui sont produites dans le réseau mycélien tombent entre les mailles de celui-ci et forment des amas où leur forme est facile à reconnaître. Après un temps impossible à évaluer, elles germent, puis sont résorbées en devenant méconnaissables.

Culture. — Bouffard a essayé en vain de cultiver ce Champignon sur les différents milieux; il pense que ses insuccès sont dus à ce qu'il semait le grain entier au lieu de le dilacérer au préalable dans une solution stérile, pour mettre le mycélium en liberté. Des inoculations de grains à divers animaux: Singe, Chien, Chat, Gazelle n'ont donné aucun résultat.

Diagnostic. — Avec des caractères cliniques et microscopiques tels que nous les avons décrits, le diagnostic s'impose. On peut rapprocher à certains égards de ce cas une observation publiée par le chirurgien italien Paolo Bovo (93), qui a observé chez un vieillard italien une mycose superficielle du pied, produisant des nodules. Comme, dans cette observation, il y avait une infestation secondaire

du ganglion de l'aine correspondant à la tumeur, on avait fait le diagnostic de mélanosarcome. L'examen histologique a démontré que le tissu noir, analogue à du feutre, qui constituait les tumeurs, était constitué par les filaments d'un Champignon que cet auteur n'a pas cultivé et q'u'il considère comme un *Aspergillus*. Les figures qu'il donne et les explications du texte ne nous semblent pas suffisamment démonstratives pour autoriser une pareille identification. L'excision des tumeurs a produit dans ce cas comme dans celui de Bouffard, une guérison radicale.

Pronostic. — Il semble peu grave, à en juger par les résultats obtenus par Bouffard, mais à condition que l'intervention chirugicale ne soit pas trop tardive et que le Champignon n'ait pas eu le temps d'envahir des organes plus profonds. ce qui aurait pu nécessiter l'amputation du pied.

CHAPITRE VI

Mycétome noir à Madurella mycetomi (Laveran, 1902).
Synonymie : Mycétome noir à *Streptothrix mycetomi* Laveran 1902.

Distribution géographique. —Ce mycétome a une distribution géographique très considérable. Le Champignon qui le caractérise a été découvert et fort bien figuré par Carter en 1860 ; il a été retrouvé par Bristowe en 1871, Hogg, en 1872, Lewis, en 1875, Bassini, en 1888, Kanthack, en 1892, Boyce et Surveyor en 1893, Cunningham, en 1895. A part l'observation de Bassini qui est faite en Italie, toutes les autres viennent de l'Inde. Le même parasite est trouvé aux Etats-Unis chez une Italienne résidant depuis longtemps dans le pays par J. H. Wright en 1898. En mars 1901, avec Chabaneix et Bouffard, nous avons démontré qu'il existait en Afrique. Nous-même retrouvions le même parasite dans le centre du pays somali quelques mois plus tard. En 1902, Laveran, examinant des pièces de notre cas de Djibouti retrouva le même Champignon et lui donna le nom de *Streptothix mycetomi*. J'ai trouvé ce même parasite dans des pièces aimablement données par M. Jeanselme et provenant d'un pied amputé par le Dr Bruas à Madagascar, ainsi que dans des matériaux venant de l'Inde, que je dois à l'obligeance du professeur Nuttall, de Cambridge. Enfin Bouffard a signalé ce même Champignon dans divers cas provenant du Sénégal et du Soudan français, il a été assez aimable pour nous en remettre quelques préparations que nous avons eu l'occasion d'examiner et qui figurent dans notre collection.

Aspect clinique. — Nous ne pouvons faire mieux que de citer l'observation que nous avons publiée en collaboration avec Chaba-

neix et Bouffard (18), observation que nous compléterons avec les documents recueillis un an plus tard par Bouffard, au moment de l'intervention chirurgicale.

Observation I. — Ahmed, Soudanais de Souakim (22 ans environ, taille de 1m90, musculature puissante), se présente à nous, porteur d'une tumeur de la plante du pied gauche (pl. XII. fig. 1). Cette tumeur, arrondie forme saillie sous le pied, elle empiète sur le bord externe. Son diamètre est de 80mm. Comprise dans le deuxième quart antérieur du pied, elle correspond aux 5e, 4e et 2e métatarsiens, et sa limite postérieure à l'articulation de Lisfranc. La saillie qu'elle fait sous le pied est d'environ 15mm. Ses bords sont nettement surélevés au-dessus des téguments voisins. Sa surface est de couleur rouge vineux, tendue, rénitente, parsemée d'une quinzaine de cratères par lesquels s'échappent, au milieu d'un liquide ichoreux, d'odeur fétide, des grains noirs, truffoïdes, de forme irrégulière, dont le diamètre ne dépasse pas 1mm5.

Le stylet pénètre très facilement dans les cratères. Au centre de la tumeur, il s'enfonce d'abord sans résistance, puis dans le tissu friable des métatarsiens à une profondeur de 6 centimètres. L'exploration provoque l'issue de liquide sanguinolent et de grains noirs; elle est peu douloureuse. En dehors de la tumeur, les téguments du pied sont en bon état; on n'observe rien d'anormal à la face dorsale. Le malade marche, quoique avec difficulté, sur la pointe et le bord interne du pied. Les douleurs spontanées sont nulles: provoquées, peu intenses. Pas d'engorgement ganglionnaire; pas de fièvre; état général très bon.

La tumeur a débuté, il y a quatre mois, par un petit bouton à la plante du pied. Le Soudanais était alors, dans le désert somali, employé aux travaux du chemin de fer. Quand ce bouton s'est ouvert, des grains noirs sont sortis avec du pus. Sa tumeur a grossi peu à peu, des abcès successifs se sont ouverts et, par les cratères ainsi formés se sont échappés les grains noirs caractéristiques de la maladie.

Nous avons recherché vainement, dans les antécédents du malade, la cause de sa maladie. Notons seulement que cet indigène marchait nu-pieds, sans défense contre les nombreuses épines qui jonchent le sol, il est arrivé de son pays depuis six mois.

Un an plus tard, ce malade se présentait à la visite du Dr Bouffard, à Djibouti. Nous extrayons de son rapport (11) les notes suivantes : « Nous avons peine à reconnaître le superbe Soudanais que nous avions vu entrer, il y a un an, dans notre infirmerie; ce colosse est considérablement amaigri, il ne peut marcher et son état général paraît mauvais. Cependant il ne se plaint point; il prétend qu'il ne souffre pas et que s'il a maigri, c'est parce qu'il ne peut prendre d'exercice ni travailler : son appétit est conservé, il n'y a point d'engorgement ganglionnaire.

« De vieux linges enveloppent son pied gauche malade, et sur les plaies se voient des dattes écrasées: en les enlevant il s'écoule, un pus fétide,

tenant en suspension de nombreuses masses noires dont la grosseur varie de celle d'un plomb de chasse 00 à celle d'un petit pois. Le pied est globuleux, il mesure comme circonférence en son milieu 0,^{m} 32, tandis que le pied sain ne donne que 0,^{m} 26; la longueur est la même pour les deux pieds; pas d'œdème du cou de pied.

« A première vue nous constatons que l'affection limitée l'année dernière à la face plantaire, a envahi la face dorsale du pied. Il y a un an, nous nous trouvions en présence d'une tumeur arrondie faisant saillie sous le pied d'environ 1 centimètre et demi, et empiétant sur le bord externe. Actuellement, cette tumeur n'existe plus ou plutôt s'est éliminée par la fonte purulente, et à sa place se voit une perte de substance formant une plaie de 1 centimètre de profondeur et de 5 centimètres de diamètre. La surface en est rouge vineux, parsemée d'ilots de tissu grisâtre. En arrière de cette plaie, qui, par pression latérale, laisse sourdre de nombreux grains noirs se voit une tumeur violacée, grosse comme une petite noix; en son milieu un cratère et quatre sur ses bords. Cette tumeur arrondie, qui n'existait pas il y a un an et qui présente 2 centimètres de diamètre, représente le nouveau domaine envahi par la tumeur dans la région postérieure du pied.

« Ce sont surtout les faces plantaire et dorsale dans la partie antérieure du pied qui ont été atteintes par la tumeur.

« *Face plantaire.* — Deux nouvelles tumeurs siègent au niveau du tiers antérieur des 4e et 5e métatarsiens; elles sont nettement surélevées (1/2 centimètre) et présentent neuf cratères donnant tous issue au pus truffé. Ainsi donc, à la face plantaire, l'affection s'étend en largeur sur les deux tiers de la plante, épargnant le tiers interne, et, en longueur, de l'articulation médio-tarsienne aux orteils, qui paraissent indemnes.

« *Face dorsale.* — On voit, entre les 4e et 5e métatarsiens, une tumeur circulaire de 7 centimètres de diamètre, surélevée sur son bord interne; la peau intacte, mais violacée, présente sur le bord externe, où la tumeur semble affaissée trois solutions de continuité; la plaie antérieure mesure 4 centimètres de long sur 3 centimètres de large, et présente une dizaine de cratères; les deux plaies postérieures sont très petites (1 centimètre sur 1 centimètre et demi) et n'offrent que six orifices.

La face interne du pied est saine et ne paraît pas avoir été atteinte.

Examen de la tumeur. — Le stylet qui, l'année dernière, ne s'enfonçait que de 6 centimètres, traverse aujourd'hui le pied, ressortant par un des cratères de la face dorsale; l'examen n'est point douloureux; par certains cratères on tombe sur les 4e et 5e métatarsiens nécrosés. Dans la petite tumeur située en arrière de la large plaie de la face plantaire, le stylet, ne s'enfonce que de 2 centimètres et demi; dans la région antérieure, au contraire le stylet traverse tout le pied.

« Dans tous les cratères le stylet s'enfonce facilement perpendiculairement à l'axe du pied, mais latéralement il est de suite arrêté par des tissus sains ».

Les figures 2 et 3 de la planche XII donnent l'aspect clinique du pied au moment où ces deux observations ont été rédigées.

Observation II (personnelle). — Ibrahim Mohou, de race Djeberti, âgé de 25 ans, habitant depuis sa naissance le village d'Iddi, sur la rive gauche du Webi Chebeli.

Antécédents héréditaires. — Père scrofuleux, mort à l'âge de 45 ans mère morte de maladie indéterminée; une seule sœur scrofuleuse, ayant une tumeur blanche du pied droit et des cicatrices de ganglions suppurés au côté gauche du cou.

Antécédents personnels. — A eu quelquefois des accès de paludisme; n'a jamais quitté son pays natal.

Histoire de la maladie. (1) — Il y a deux ans et demi, en exécutant devant un chef Galla la danse de bienvenue des Djebertis, le malade s'est enfoncé dans le pied gauche un morceau de bois (probablement une tige de Dourah coupé). Le morceau s'est cassé dans la plaie, et un énorme abcès très douloureux s'est formé, obligeant le malade à garder le lit et évacuant une quantité considérable de pus, de sang et de fragments de bois. Au bout d'un mois, les phénomènes aigus cessèrent et il resta un peu d'induration; des petits boutons se formèrent sur la face plantaire; en crevant ces boutons, le malade vit sortir des grains noirs. Depuis lors, ces phénomènes n'ont fait que gagner en intensité, si ce n'est que la douleur est allée en décroissant depuis trois ou quatre mois. Les masses de pus se sont fait jour simultanément sur les faces plantaire et supéro-externe du pied.

État actuel. Signes physiques. — La tumeur ne fait pas saillie sur la face plantaire. La peau est mortifiée tout autour des orifices par lesquels est évacué le pus; la face supéro-externe du pied est au contraire un peu enflée, surtout à la partie antérieure où un abcès de 3 centimètres de diamètre, qui a évolué depuis un mois, est sur le point de s'ouvrir. On compte sur la surface plantaire neuf cratères, dont quatre seulement sont en activité et rejettent des grains noirs; à la face supéro-externe, onze cratères, dont six en activité, et de plus l'abcès signalé plus haut : autour des orifices, la peau manque et il existe une zone d'inflammation sans tendance au bourgeonnement. Sur la face plantaire, la peau est de couleur bleu noirâtre, tandis que les tissus normaux sont simplement basanés. En pressant en certains points que le malade connaît très bien, il sort un mélange de pus, de grains noirs et de sang, par des orifices quelquefois assez éloignés. Le stylet ne pénètre pas profondément; il semble que l'os ne soit pas trop altéré; l'aponévrose plantaire résiste. Engorgement ganglionnaire dans l'aine gauche, depuis le début de la maladie.

Signes fonctionnels. — Douleur faible, sauf pendant l'exploration; le malade boite très légèrement, mais peut se livrer à ses occupations habituelles.

1. En Djeberti, le mycétome se nomme *Dirri*, mot sans autre signification.

Observation III (personnelle), — 1° Iusuf Ahmed, Djeberti, âgé de 40 ans.

A l'âge de 15 ans environ, il a reçu sur la face supérieure du pied gauche, à la base des orteils, un coup de pied de Cheval; il s'est formé un abcès très douloureux et le mycétome, le *Dirri*, comme on l'appelle, s'est développé peu à peu, débutant cette fois par des fistules à la face dorsale. Le pied a été si enflé et si douloureux, que le malade est resté couché plusieurs mois. La sécrétion s'est tarie au bout de trois ou quatre ans et la déformation du pied s'est amoindrie peu à peu.

Actuellement, les seuls vestiges de cette maladie sont un épaississement et une induration assez considérables des téguments, l'écartement des orteils au point où la tumeur avait débuté et la présence de six petites cicatrices étoilées sur la face dorsale; celles de la face plantaire ont disparu par suite de l'usure.

Le malade qui fait l'objet de cette observation, malgré une très bonne santé apparente, était venu à la visite pour un abcès froid du cou.

Observation IV (personnelle). — 2° Ahmed Ali, Djeberti, 35 ans.

La maladie a débuté spontanément, sans phénomènes violents comme dans les deux cas précités. Il s'est formé des fistules par où s'écoulèrent beaucoup de pus et de grains noirs. C'est probablement à la suite d'une piqûre d'épine, accident auquel les indigènes font à peine attention. La maladie remonte à douze ans et en a duré cinq. Elle a commencé par la face plantaire et a laissé à peu près les mêmes vestiges, un peu plus étendus toutefois, que dans le cas précédent.

De ces observations il résulte, au point de vue de l'étiologie, qu'un terrain scrofuleux est favorable au développement du parasite, puisque cette diathèse, qui est rare chez les Djebertis, s'est rencontrée dans deux cas sur trois; en second lieu, qu'une suppuration prolongée semble créer un bon milieu pour le parasite.

Le bois de Dourah coupé, les tiges de Palmier en s'enfonçant dans la peau créent un milieu suppurant très favorable. Mes recherches à ce sujet ont été négatives; j'ai cultivé plusieurs Moisissures que l'on trouve sur ces végétaux, sans jamais rencontrer la Mucédinée du mycétone à grains noirs.

Au cours d'une reconnaissance dans le pays Galla-Aroussi, vers les sources du Ganalé, notre collègue de la mission du Bourg de Bozas, notre excellent ami Golliez a eu l'occasion de rencontrer un mycétome à grains noirs ressemblant beaucoup à celui qu'il m'avait vu soigner pendant plusieurs semaines à Imi (observation II).

Anatomie pathologique. — Le pied de l'observation I a été amputé par Bouffard, nous lui laissons la parole :

« L'amputation de la jambe fut faite au lieu d'élection; nous avions d'abord essayé la sous-astragalienne, mais la section au bistouri de la plante du pied à 3 centimètres et demi en arrière de la plaie, nous a montré une tumeur noire de la plante indiquant que tout le pied avait été envahi par le mycétome.

« Disséquant le pied, nous continuons l'incision plantaire de la sous-astragalienne, et nous tombons sur une tumeur en boudin de 4 centimètres de diamètre, pleine d'une matière compacte rouge brique noircissant rapidement au contact de l'air. Cette tumeur en fuseau se loge dans la voute plantaire formée par les deux rangés du tarse. Elle s'insère : en haut, sur la face inférieure du scaphoïde; en avant, aux extrémités postérieures de 4e et 5e métatarsiens, se trouvant là en contact avec une deuxième tumeur et ne paraissant pas communiquer avec elle; en arrière, elle se fixe à la tubérosité antéro-inférieure du calcaneum.

« Elle a détruit tout le cuboïde, dont il ne reste que les surfaces articulaires latérales et la face supérieure; la face inférieure et le tissu spongieux ont été détruits par la tumeur.

« Cette tumeur fusiforme de la région moyenne du pied a une enveloppe celluleuse et mesure 4 centimètres dans son plus grand diamètre et 5 centimètre et demi de longueur; sur la face inférieure de cette tumeur passe le tendon du long péronier latéral »……

« Vers la région antérieure du pied on trouve une tumeur accolée à la précédente par sa face postérieure et sans communication apparente avec elle : elle part de cette tumeur plus volumineuse que la précédente, communiquant avec l'extérieur et éliminant ses nombreux grains noirs par les orifices cutanés que nous avons décrits plus haut.

« Le 4e métatarsien qui était en contact avec cette grosse tumeur a diversement réagi; en certains endroits il s'est formé des exostoses, en d'autres, la tumeur à déprimé l'os, creusant des excavations, mais nulle part cet os ne s'est laissé pénétrer par des ramification de la tumeur mycélienne et il ne présente ni alvéoles ni tunnels donnant passage aux grains noirs; la consistance osseuse paraît normale. »

On trouve dans les auteurs qui se sont occupés de ce mycétome des descriptions qui se rapprochent beaucoup de celle-ci. Nous donnons ci-joint (fig. 5) une figure extraite du mémoire de Lewis (60). On voit bien les gros amas noirs qui semblent truffer le pied. Les os sont aussi manifestement altérés en certains points.

Caractères du grain. — Le grain qui caractérise ce mycétome est noir ou brun rouge foncé. Il est toujours dur et cassant, généralement assez petit : de 1 à 2 millimètres de diamètre; les grains plus gros sont formés par l'accolement artificiel de plusieurs grains, ou par du tissu envahi qui est éliminé en morceaux plus ou moins irréguliers. On trouve au centre des tumeurs, des amas volumineux qui ne sont pas arrivés encore à leur complet développement. La surface du grain mûr, éliminé à l'extérieur, est irrégulière, des saillies pointues s'y rencontrent parfois, caractère qui permet de le distinguer d'emblée du mycétome noir à

Aspergillus Bouffardi où les grains sont plus volumineux et lisses.

On peut étudier ces grains par dissociation et par coupes. La dissociation ne peut être faite qu'après ébullition dans une solution de potasse caustique ou après action de l'eau de Javel concentrée. Par ces procédés on retrouve avec la plus grande facilité le Champignon découvert par Carter en 1860. La figure 6, ci-jointe, montre bien l'aspect du mycélium tel qu'on le rencontre dans les grains. Les filaments 1, 2, 3, 4, proviennent de l'observation 2, ainsi du reste que ceux que l'on aperçoit sur toutes les microphotographies; en 9, 10, 11, 12 et 13 nous retrouvons les mêmes filaments dans le cas

Fig. 5. — Coupe d'un pied atteint de mycétome à *Madurella mycetomi* (d'après Lewis).

de l'observation I, enfin en 14, 15, 16 et 17 des formes mycéliennes d'un cas venant de l'Inde. Nous pourrions multiplier les figures mais nous avons condensé ici les formes les plus typiques. En 5, 6, 7, 8, 10, 12, 13, 16 et 17 on peut voir les chlamydospores volumineuses qui avaient été désignées sous le nom de « Capsules » par Carter.

La photographie 5 de la planche XXI, montre bien l'aspect du mycélium entouré de la masse pigmentaire qu'il secrète; le mycélium apparaît en blanc sur le fond noir; à l'extrémité de la masse mycélienne se trouve une belle cellule géante.

Ce sont ces mêmes filaments cloisonnés et ramifiés latéralement que Laveran a revus après nous dans les grains noirs du malade

de Djibouti et auxquels il a donné le nom de *Streptothrix mycetomi* en 1902.

Il est impossible de conserver une pareille dénomination qui pourrait induire en erreur, ce parasite n'a rien de commun avec un *Streptothrix*, c'est-à-dire avec un *Discomyces*, c'est probablement un *Aspergillus* ainsi que son appareil végétatif et la formation abondante de chlamydospores terminales semblent l'indiquer, néanmoins en l'absence de culture il serait inexact de le désigner sous le nom d'*Aspergillus mycetomi* (Laveran 1902) aussi avons-nous créé pour lui le genre provisoire *Madurella*, dont nous donnions la diagnose suivante à la Société de biologie, en juin 1905 (21).

Genre *Madurella*, n. g. Brumpt 1905. — Mucédinée à thalle blanc, vivant en parasite dans divers tissus animaux (os, muscles, tissu conjonctif), possédant dans sa vie végétative des filaments d'un diamètre toujours supérieur à 1 μ et pouvant atteindre 8 à 10 μ. Ces filaments sont cloisonnés et se ramifient de temps à autre, ils sécrètent une substance brune. En vieillissant, ces filaments s'organisent en sclérote et leur paroi s'imprègne quelquefois de pigment brun. Dans ce sclérote se rencontrent en quantité variable des corpuscules arrondis de 8 à 30 μ de diamètre (chlamydospores). Le *Streptothrix mycetomi* Laveran, devient donc le *Madurella mycetomi* (Laveran).

Comment se forme le grain et comment végète le Champignon dans l'organisme? Les nombreuses microphotographies jointes à ce travail permettent de répondre à la question et d'éviter une longue et minutieuse description. A l'origine, (pl. XIX, fig. 8), on rencontre au milieu du tissu conjonctif, un nodule inflammatoire entouré de tissu conjonctif condensé qui lui forme une coque. Dans ce nodule on trouve un ou plusieurs fragments mycéliens de petite taille et fortement chargés de pigment, ces blocs parasitaires sont contenus dans un plasmode formé par la fusion de plusieurs cellules géantes ou bien semblent libres et simplement entourés par elles, pl. XX, fig. 2. La figure 7 de la planche XX montre, à un plus fort grossissement, l'aspect d'un grain jeune appartenant au nodule de la fig. 8 (pl. XIX), les filaments avancent résolument et représentent exactement en gros ce que nous verrons se reproduire dans l'*Indiella Somaliensis* mais avec des filaments beaucoup plus petits. La figure 5 de la planche XXI montre un coin de ce jeune grain à un plus fort grossissement, on voit nettement les filaments moni-

liformes tranchant en clair sur le fond noir du cément pigmentaire. Quand le grain a suffisamment réagi contre les cellules géantes et autres phagocytes et qu'il en a détruit un bon nombre dont il s'est nourri, il s'accroit et la figure 3 de la planche XVIII en donne un exemple remarquable. On voit nettement les zones successives qui marquent les diverses étapes d'envahissement du parasite, les filaments tranchent en clair sur le fond noir du cément interstitiel. On voit encore autour du parasite des cellules géantes et des cellules épithélioïdes mais en moins grand nombre. Si pendant cette croissance le tissu ambiant réagit vite en produisant une enveloppe scléreuse pauvre en éléments cellulaires (fig. 1, pl. XVII), la végétation du Champignon s'arrête, la substance pigmentaire se condense, les grains s'arrondissent, le Champignon est passé à l'état de vie latente il est devenu *sclérote* et c'est sous cette forme qu'il sera éliminé à l'extérieur après un temps plus ou moins long.

Cette assimilation du grain noir du mycétome à un sclérote de Champignon n'est pas nouvelle; elle a été soutenue par Carter en 1860 et par plusieurs des auteurs précédemment cités. L'étude comparative que nous avons faite entre les grains noirs et l'ergot de Seigle nous font ranger entièrement à cette opinion.

Quelle est la nature de la substance noire qui unit entre eux ces filaments? Les premiers auteurs pensaient qu'elle provenait du sang ou d'un de ses dérivés, mais l'analyse chimique et spectroscopique n'appuie pas ces vues. Nous croyons beaucoup plus simple d'admettre que cette substance est sécrétée par le Champignon. La Truffe et l'ergot de Seigle peuvent produire du pigment même en l'absence d'hémoglobine.

Les grains noirs se forment rapidement dans les tissus; dans un cas que j'ai observé, de semblables grains étaient rendus en abondance un mois après le début de la maladie.

La structure de ces grains noirs varie suivant leur âge, ce que l'on peut très bien suivre sur les coupes. Quand le grain est très très vieux, le centre se résorbe en partie, le pigment se porte à la périphérie et il ne reste dans les lacunes que quelques filaments mycéliens dépourvus de protoplasme. Les chlamydospores sont surtout abondantes au pourtour du grain.

La figure 6 de la planche XIX nous donne l'aspect typique d'un grain noir, prêt à être éliminé; le pigment est abondant, condensé,

ce qui rend le grain difficile à couper, le milieu du grain est résorbé, les chlamydospores y sont abondantes.

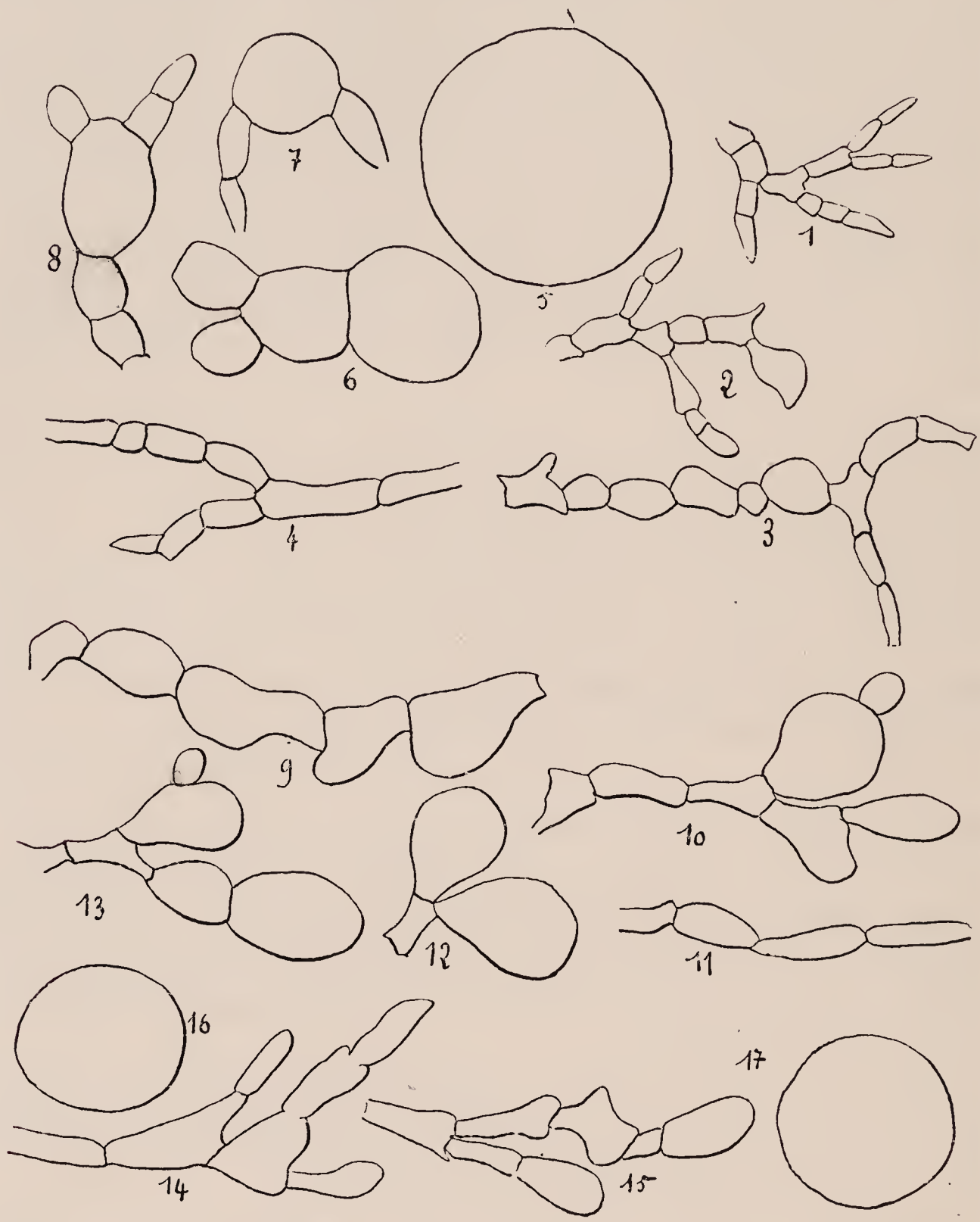

Fig. 6. — Eléments constituant en entier les grains du mycétome à *Madurella mycetomi*. 1 à 8, observation II ; 9 à 13, observation I ; 14 à 17 cas de l'Inde. 1, 2, 3, 4, 9, 11, 14, 15 éléments mycéliens ; 6, 7, 8, 10, 12, 13 divers types de chlamydospores fixées au mycélium ; 5, 16, 17 volumineuses chlamydospores libres. × 1000.

La figure 6 de la planche XV nous montre un foyer sous-cutané ramolli, contenant un certain nombre de vieux grains presque vidés en leur milieu, et, à droite, quelques grains encore en voie de

végétation peu active. En se ramollissant, ce nodule deviendra une pustule qui s'ouvrira et se cicatrisera, ou bien deviendra l'origine d'un trajet fistuleux.

Les figures 3 de la planche XV et 5 de la planche XVI montrent avec une extrême évidence le mode de progression du Champignon dans les tissus. Chaque jeune grain parasitaire est devenu le point de départ d'une culture active qui se fait sur tout son pourtour; tant que le tissu scléreux n'intervient pas, cette végétation s'étend, détruit les tissus et peut arriver à former, toujours par le même processus, ces tumeurs volumineuses signalées par Bouffard. Les lobes qui forment le Champignon rencontrent quelquefois de mauvaises conditions de développement, leur évolution s'arrête, ils se séparent du reste de la culture par résorption et constituent un grain ; la figure 2 de la planche XVIII nous montre nettement un grain vieux, caractérisé par sa couleur foncée et ses lacunes centrales, separé des lobes voisins avec lesquels il était en contact auparavant.

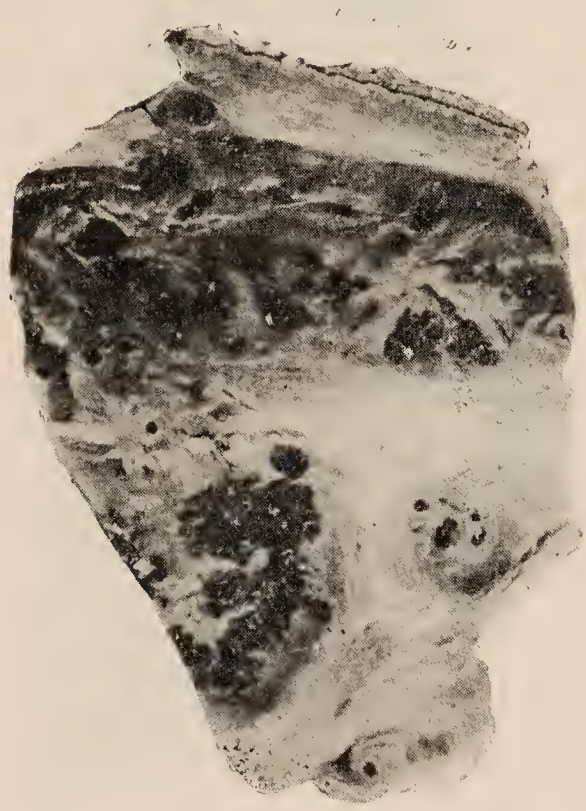

Fig. 7. — Aspect macroscopique des tissus envahis par de jeunes colonies de *Madurella mycetomi* dans le cas relaté à l'observation II. × 2.

Ce mode de végétation, tout à fait caractéristique du Champignon, imprime à l'aspect macroscopique des lésions jeunes un aspect typique en rosace, que l'on trouve nettement sur une coupe du tissu (fig. 6 et 7). L'aspect comparé à une coupe macroscopique du mycétome à *Aspergillus Bouffardi* (fig. 3) est totalement différent.

Wright (89) a étudié un cas de mycétome noir qui semblait avoir une marche un peu spéciale, les grains étaient toujours isolés dans les tissus et entourés de cellules géantes. C'était probablement une infection récente, avec une réaction défensive considérable de l'organisme ou une espèce parasitaire différente.

Le tissu inflammatoire, qui entoure le parasite est limité à la périphérie par une capsule fibreuse et présente les caractères

ordinaires : tissu conjonctif à grandes mailles, avec des cellules desquamées, hypertrophiées, des lymphocytes, des macrophages, quelques rares cellules géantes, et enfin des polynucléaires qui sont surtout abondants autour des grains anciens.

Etiologie. — Les malades ont généralement souvenir d'un traumatisme, la lecture des observations nous renseigne à cet égard.

Culture. — Aucun auteur ancien ou récent n'est parvenu à cultiver le mycétome noir typique, tel que je viens de le décrire. Wright (89), dans le cas un peu atypique qu'il a observé, est parvenu à cultiver un Champignon cloisonné,l banc, produisant des sclérotes noirs en culture étouffée ou vieille. Il ne donne aucun autre détail botanique ; peut-être a-t-il eu affaire à des Moisissures banales, comme les autres auteurs qui ont essayé de le cultiver. Des études ultérieures nous renseigneront à cet égard. Peut-être que les sclérotes du *Madurella mycétomi* ont besoin de rester plusieurs mois à l'état de vie latente pour pouvoir être cultivés. Les inoculations de grains aux animaux ont toujours été négatives (Brumpt, Bouffard).

Fig. 8. — Aspect macroscopique des tissus envahis depuis plus longtemps par le *Madurella mycetomi*, la réaction scléreuse est beaucoup plus intense. (Observation II). × 2.

Le Dantec (59), en cultivant des grains d'un cas venant du Sénégal, a obtenu un Bacille acidophile ; ce Bacille était un parasite accidentel du grain, comme on en trouve dans les grains éliminés par des fistules ouvertes depuis longtemps à l'extérieur; il n'a rien à faire avec le mycétome dont les grains caractéristiques sont uniquement formés par un feutrage de filaments mycéliens.

Diagnostic. — Le diagnostic de mycétome s'impose, le grain noir de cette espèce, petit, dur, arrondi, verruqueux ne sera pas confondu avec le grain du mycétome à *Aspergillus Bouffardi* tendre,

lisse et plus volumineux. L'examen microscopique trancherait d'ailleurs immédiatement la question.

Pronostic. — Si les observations de « Dirri » des cas III et IV sont dues à ce même Champignon, la guérison spontanée pourrait se produire. Peut-être étaient-ce des cas à *Aspergillus Bouffardi*, dont la guérison semble s'obtenir assez facilement. Le pronostic est généralement funeste, la tumeur s'accroît et ne semble avoir aucune tendance à guérir. Le traitement chirurgical dès le début de la tumeur devra être employé et donnera certainement des cures définitives.

CHAPITRE VII

Mycétome blanc à Indiella Mansoni n. g., n. sp. (Brumpt) 1906.

Distribution géographique. —Le type de cette description, qui est le seul cas connu, provenait de l'Inde. Il appartient à la collection du Professeur P. Manson de l'Ecole de Médecine tropicale de Londres qui a bien voulu m'en envoyer des fragments pour en faire l'étude.

Anatomie pathologique. — A en juger par les pièces que nous avons eues à notre disposition, le tissu inflammatoire qui renferme les grains caractéristiques est distribué d'une manière diffuse dans les tissus ambiants légèrement sclérosés, et montrant, en divers points, les traces d'une inflammation chronique. Les traînées de tissu inflammatoire sont longues de plusieurs centimètres et de couleur brune, elles ne sont pas creusées de logettes visibles à l'œil nu, car les grains sont microscopiques et de dimensions variant entre 1/5 et 1/4 de millimètre, ils sont très abondants dans le tissu.

Caractères des grains. — Les grains de ce mycétome sont blancs, de petite taille, leur forme est lenticulaire; certains sont réniformes et aplatis, ils sont durs et ne s'écrasent qu'après avoir été traités par une solution de potasse caustique ou l'eau de Javel. Pour étudier leur structure, il est indispensable d'en faire des coupes ou de les dissocier après ébullition dans une solution de potasse caustique.

La figure 3 de la planche XIV, montre bien l'aspect du grain sur une coupe; c'est un type parfait de ce que l'on appelle en botanique un pseudo-parenchyme. Les filaments du Champignon sont larges

et accolés intimement les uns aux autres, sans que l'on puisse voir la moindre substance cémentaire entre eux. Ce grain, tel qu'il se montre à nous, représente un sclérote de Champignon ; le mycélium est passé à l'état de repos et attend des conditions meilleures et nouvelles pour végéter. Le thalle est presque entièrement transformé en chlamydospores terminales ou intercalaires, il n'existe qu'une très faible proportion d'hyphes normales. On voit nettement, sur la périphérie de la coupe, de grosses chlamydospores remplies de protoplasme.

En faisant bouillir le grain dans la solution de potasse, on observe

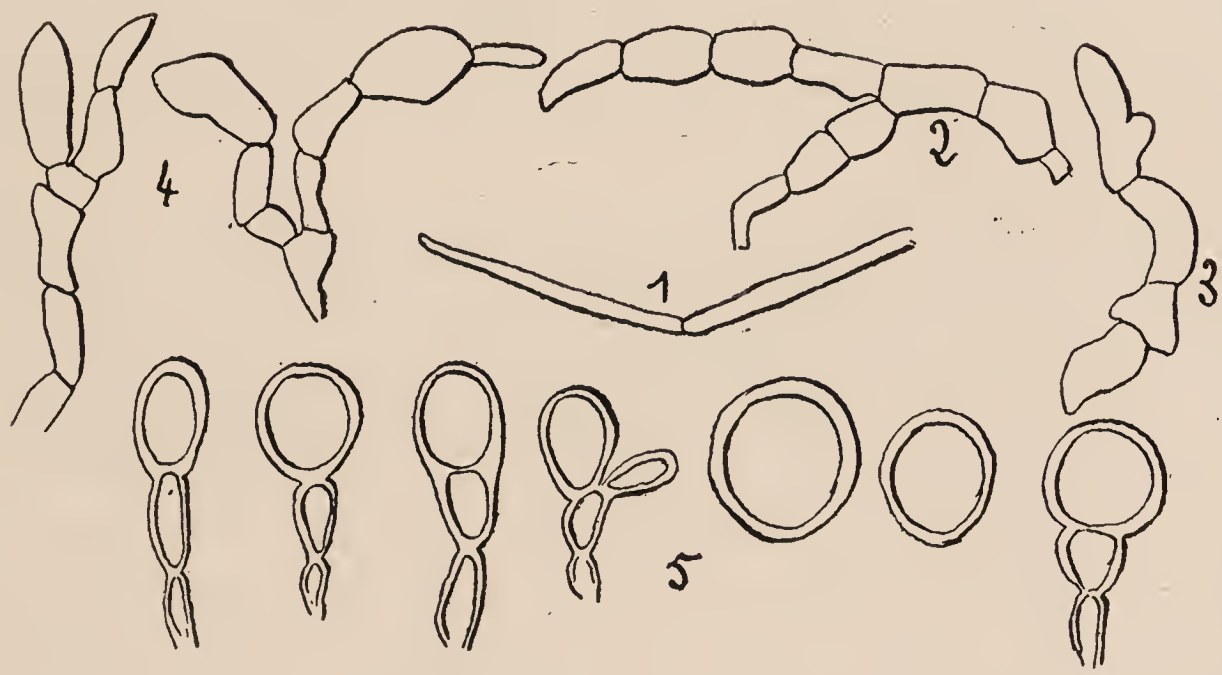

Fig. 9. — Eléments constituant les grains du mycétome à *Indiella Mansoni*. 1, forme très rare de mycélium ; 2, 3, 4 forme habituelle des filament mycéliens ; sur la rangée inférieure divers types de chlamydospores terminales vues en coupe optique × 1000.

des formes représentées dans la figure 9, ci-jointe ; en 1 un filament mycélien normal cloisonné ; en 2, 3 et 4 des filaments moniliformes déformés, à ramification latérale et produisant déjà, en certains points, l'ébauche de chlamydospores. Enfin les figures de la rangée inférieure nous montrent diverses formes de ces chlamydospores définitivement constituées ; elles mesurent de 5 à 12 μ. leur paroi est épaisse et le protoplasme central est condensé.

Ces chlamydospores terminales ressemblant à celle que nous avons rencontrées dans les grains du mycétome à *Aspergillus nidulans* et dans ceux du mycétome à *Aspergillus Bouffardi*, nous montrent que nous avons affaire à un Champignon du même genre. Néanmoins, en l'absence de forme de fructification typique, il nous est interdit

de la classer dans le genre *Aspergillus* aussi avons nous créé pour lui le genre provisoire *Indiella*, dans lequel nous faisons rentrer tous les Champignons parasites de l'Homme formant des grains ou sclérotes dépourvus de pigment et répondant à la diagnose suivante :

Genre *Indiella* n. g. Brumpt 1906. — Mucédinées à thalle blanc, vivant en parasites dans divers tissus animaux (os, muscles, tissu conjonctif), possédant dans leur vie végétative des filaments de dimensions variant de 1 μ, et même moins, à 5 et 10 μ. Ces filaments sont cloisonnés et se ramifient de temps à autre latéralement, ils ne secrètent jamais de matière pigmentaire. Ces filaments forment toujours en se réunissant des grains, comparables quelquefois à des sclérotes, qui caractérisent les différentes espèces du genre. Dans ces grains se rencontrent, en nombre plus ou moins considérable, des chlamydospores, le plus souvent terminales.

Les grains du mycétome à *Indiella Mansoni* sont toujours nombreux dans le tissu inflammatoire, on les rencontre souvent en association avec une Bactérie droite, large, qui se trouve par petits amas au milieu des interstices laissés par les filaments mycéliens, on rencontre quelquefois des colonies de cette Bactérie autour du grain, mais nous n'en avons jamais trouvé dans le tissu inflammatoire lui-même. Il semble y avoir un véritable parasitisme de la Bactérie, qui vit aux dépens du Champignon ou des substances qu'il élabore.

Encore une erreur qui pourra être faite dans les cultures où probablement une culture plantureuse de Bacilles se substituera à celle du Champignon que l'on voudrait obtenir. Dans l'espèce, cette confusion ne pourra se produire, car le Champignon possède des caractères suffisamment tranchés pour se laisser reconnaître.

Histologie pathologique. — Le tissu inflammatoire est brun et tranche par sa couleur sur le fond blanc des tissus légèrement sclérosés qui l'entourent. Ce tissu inflammatoire n'est pas entouré d'une capsule conjonctive nette comme celà se voit dans presque tous les autres mycétomes. La figure 7 de la planche XVI montre l'aspect de la lésion, les grains sont fortement colorés en noir et autour d'eux on aperçoit leur auréole de polynucléaires. Quelquefois quelques-uns de ces derniers pénètrent a l'intérieur des grains.

Le tissù inflammatoire renferme peu de lymphocytes et de macrophages, il est surtout infiltré de polynucléaires. Les vaisseaux

capillaires néoformés abondent et les hémorragies capillaires ne manquent pas. Il est probable que l'aspect du tissu inflammatoire, dans les points récemment envahis par le parasite, doit être bien différent, malheureusement nous n'avons pas eu l'occasion de pouvoir faire cette étude ; nous ignorons également de quelle façon se développe le grain.

Nous donnons de l'espèce de Champignon qui caractérise ce mycétome la diagnose suivante :

Indiella Mansoni, n. sp. Brumpt, 1906, — Mucédinée connue seulement à l'état de parasite chez l'Homme. Mycélium blanc, assez grêle quand il est jeune et mesurant alors de 1 μ 1/2 à 2 μ, possédant des cloisons distantes de 15 à 20 μ. Les filaments âgés deviennent irréguliers, de 3 à 5 μ de diamètre, les cloisons se rapprochent et sont distantes de 5 à 10 μ seulement. Les filaments donnent un grand nombre de chlamydospores terminales, rarement intercalaires, de 5 à 12 μ de diamètre, généralement sphériques et unicellulaires, quelquefois, mais rarement, segmentées. Les grains ou sclérotes formés dans les tissus sont très petits, aplatis, d'un diamètre variant de 1/5 à 1/4 de millimètre.

Ces grains sont souvent parasités par une Bactérie.

Habitat : Inde.

CHAPITRE VIII

Mycétome blanc à Indiella Reynieri n. sp. Brumpt, 1906.

Distribution géographique. — Le seul et unique cas de cette espèce de mycétome vient d'être trouvé à Paris par le Dr Reynier, chirurgien des hôpitaux, membre de l'Académie de médecine, il a bien voulu nous en confier l'étude.

Observation clinique. — Voici l'observation clinique telle que Reynier l'a présentée à l'Académie de médecine dans la séance du 19 juin 1906.

Messieurs, je viens aujourd'hui, en mon nom et en celui de M. Brumpt, vous apporter la première observation qu'on ait recueillie en France de « Pied de Madura », la seconde qu'on ait publiée en Europe.

« Il s'agit d'un homme de 51 ans, très intelligent, ce qui m'a permis d'avoir une histoire de la maladie aussi complète que possible. Cet homme a toujours été valet de chambre, et n'a jamais quitté Paris, il n'a jamais marché pieds nus, si ce n'est dans sa chambre en se levant et en se couchant. Et quand on l'interroge pour savoir s'il a souvenance d'une plaie au pied, il répond qu'il n'en a eu aucune. Il quittait quelquefois son soulier, conservant ses chaussettes pour frotter. Est-ce dans cet exercice que l'inoculation à pu se produire.

« Toujours est-il que c'est en 1892 que le mal a débuté par un petit poin rouge de la grosseur d'une lentille au milieu de la plante du pied, point qu'il prit pour un furoncle. Il perça, il s'écoula un peu de sérosité purulente et il ne s'en inquiéta pas tout d'abord, mais peu à peu se formait un petit durillon, qui ne lui faisait mal que quand il mettait le pied sur un caillou. Ce durillon augmentant et le pied commençant à ce niveau à se tuméfier, il entra dans le service du Dr Ducastel à Saint-Louis, qui lui mit de l'emplâtre de Vigo et quelques pointes de feu qui ne firent rien diminuer. Deux ans après, en 1896, il entrait de nouveau dans le même hôpital chez le Dr Danlos, qui mit des compresses de sublimé

et fit faire cette reproduction en cire par M. Baretta, reproduction que j'ai trouvée au Musée de l'hôpital Saint-Louis, et que je vous présente aujourd'hui.

« En 1901 le pied se mit à enfler, il doubla de volume, il resta ainsi, nous dit le malade pendant 5 ans, pendant lesquels le malade souffrit, d'après son dire, des douleurs atroces. En 1903, il entrait dans mon service; j'avais alors comme assistant notre regretté collègue M. Bouglé.

« Nous fûmes frappés de l'aspect œdémateux, dur, de ce pied, doublé de volume, de la peau qui était à la face plantaire épaissie et formant des plis, à la face dorsale tendue et semblant infiltrée. Si le pied avait l'aspect œdémateux, cependant l'impression du doigt n'y laissait pas de trace. Ce gonflement dur s'arrêtait alors au niveau des malléoles. L'articulation tibio-tarsienne était mobile.

« A la surface de la peau se voyaient de petites saillies verruqueuses violacées ressemblant à des dilatations superficielles. Certaines saillies, quand on les pressait, laissaient sourdre un peu de sérosité sanguinolente. Au niveau de la malléole interne existaient des veines variqueuses qui donnaient l'aspect de certains pieds violacés à dilatations veineuses succédant à des thromboses veineuses.

« Devant cette lésion, nous avons pensé tout d'abord à la tuberculose. Mais bien vite nous rejetâmes ce diagnostic, car la radiographie nous montra des os sains et nous n'avions là aucun caractère d'une tuberculose des parties molles.

« Après avoir discuté tuberculose et syphilis, nous pensâmes à l'actinomycose et nous demandâmes au Dr Josué de nous faire des examens histologiques et bactériologiques qui, malheureusement, ne nous renseignèrent qu'imparfaitement. Dans une série de préparations on crut voir des débris d'actinomycète. Mais cependant, M. Josué ne voulut pas être affirmatif.

« Nous fîmes prendre au malade de l'iodure de potassium pendant deux mois sans résultat. Le malade nous quitta à ce moment, souffrant moins, cette diminution de douleur était due au repos. En effet, dès qu'il essayait de marcher, les douleurs revenaient, et, ne pouvant travailler, il se décidait à rentrer de nouveau à Saint-Louis, dans le service du Dr Hudelo, qui de nouveau, comme nous, eut recours aux pansements humides et à l'iodure de potassium et, comme nous, n'en obtint aucun résultat.

« Au mois de juin 1905, il fut vu par Poncet, de Lyon, qui en fit de l'actinomycose et l'envoya à Schwartz qui de nouveau remit à l'iodure de potassium le malade pendant deux mois sans obtenir plus que ses collègues. C'est alors que le malade souffrant toujours, desespéré, revint me trouver et me demanda de lui-même l'amputation, dont j'avais parlé devant lui avec mon pauvre ami Bouglé.

« L'amputation s'imposait encore plus lorsqu'il entra à la fin d'avril de cette année dans mon service.

« Le pied avait augmenté, la lésion paraissait plus diffuse. Lorsqu'il était venu la première fois, le maximum du gonflement correspondait au tarse. Lorsqu'il revint, l'œdème dur du pied était remonté au-dessus des

malléoles. La région tibio-tarsienne était dure, infiltrée, la peau laissait voir des veines variqueuses; le pied était violacé, comme il le serait dans une jambe dont, par le fait d'une phlébite, la circulation veineuse se ferait mal.

« Sur le pied existaient toujours des petites élevures violacées; par quelques-unes, en pressant, il sortait un peu de sérosité.

« Le 26 janvier, je l'opérais.

« Tout d'abord, j'essayai de faire une désarticulation tibio-tarsienne, mais, la peau coupée, je me trouvai sur un tissu fibreux, dans lequel étaient englobés, confondus, les tendons, les vaisseaux, les nerfs, dont la dissection était impossible. Incisant la peau de la jambe verticalement, j'essayai de voir où s'arrêtait le processus fibreux, et je vis que les tissus ne reprenaient leur aspect normal qu'à 3 centimètres de l'articulation tibio tarsienne. C'est là que je me décidai à amputer la jambe, faisant en somme une amputation au tiers inférieur. Les suites opératoires furent simples, le malade ne suppura pas, et, un mois après, il quittait le service ne souffrant plus, muni d'un pied artificiel. »

Note sur le mycétome opéré par M. le Dr Reynier (E. Brumpt).

Le pied opéré présentait à sa surface un certain nombre de boutons arrondis, d'un diamètre moyen de 3 millimètres (pl. XIII, fig. 1). Ces boutons sont au nombre de 65 sur la face plantaire et de 20 sur la face interne du pied, au-dessous et en avant de la malléole. Presque tous ces boutons sont percés à leur sommet d'un orifice ayant environ 1 millimètre de diamètre. A cet orifice fait suite une cavité de 2 ou 3 millimètres de profondeur, ou bien un trajet fistuleux très grêle pouvant aller assez loin dans le pied en s'anastomosant de temps à autre avec d'autres canaux (pl. XVII, fig. 3). Ces fistules ne renferment qu'une quantité insignifiante de pus, et on comprend que le malade n'ait jamais éprouvé la nécessité de porter un pansement.

Ces boutons représentent simplement des tubercules parasitaires sous-cutanés, ayant anémié et distendu la peau (pl. XVII, fig. 2). Ceux qui sont fermés contiennent leur grain caractéristique, ceux qui sont ouverts l'ont évacué à l'extérieur (pl. XVII, fig. 3). Certaines de ces minuscules fistules sont en voie de cicatrisation. Il est probable que, depuis le début de l'affection, la trace de beaucoup de tubercules vides a dû disparaître après cicatrisation.

Pour étudier la topographie des nodules parasitaires dans l'intérieur du pied, nous avons effectué dans celui-ci une coupe sagittale médiane passant entre le deuxième et le troisième orteil.

On aperçoit sur la coupe (pl. XIII, fig. 6) trois foyers malades. Le premier est situé sur la sole plantaire, au niveau de nombreuses fistules signalées ci-dessus (foyer plantaire); le second se trouve à la base du second métatarsien (foyer tarso-métatarsien); le troisième, de petite taille, est placé au-dessus de la tête du second métatarsien (foyer métatarso-phalangien). Tout le reste du pied est sain.

Dans les points envahis par le parasite, le tissu conjonctif est partout sclérosé et le bistouri le coupe en criant; le tissu adipeux, si abondant surtout sur la sole plantaire, a disparu au point malade (pl. XIII, fig. 6). Tous les autres tissus du pied, os, cartilages, muscles, tendons, nerfs, semblent sains, malgré la longue durée de l'affection.

Le foyer tarso-métatarsien semble ancien, car on y rencontre de nombreux trajets fistuleux anastomosés entre eux, ayant de 2 à 5 millimètres de diamètre, et dans lesquels se trouvent des grains parasitaires assez volumineux (fig. 11) baignant dans un liquide purulent peu abondant. Ces différents foyers semblent communiquer entre eux par des trajets passant entre les tendons et les aponévroses.

Nous avons incisé le pied sur sa face interne, au-dessous de la malléole, au niveau des fistules signalées précédemment; l'aspect est le même que sur la coupe sagittale; les nodules parasitaires nombreux sont séparés les uns des autres par des faisceaux scléreux denses, le tissu adipeux a disparu et la malléole interne est intacte.

Anatomie pathologique. — Nous avons effectué de nombreuses coupes, sur dix fragments prélevés en divers points malades du pied. Certaines de ces coupes passent par des fistules (pl. XVII, fig. 3) en voie de cicatrisation, d'autres, au niveau de tubercules superficiels encore intacts.

Malgré nos recherches, il nous a été impossible de trouver des tubercules au début de leur développement. Dans un seul nodule, qui semblait vidé de son grain, nous avons rencontré un certain nombre de cellules géantes disposées irrégulièrement, et entre lesquelles il nous a été impossible de rencontrer des filaments mycéliens. Dans certaines autres mycoses, ces filaments sont faciles à mettre en évidence au milieu de cellules géantes.

Tous les nodules que nous avons observés présentaient à peu près la même structure. Leur diamètre, quand ils sont isolés, est d'environ 3 ou 4 millimètres; au centre du nodule se trouve le grain (pl. XX, fig. 5), entouré d'un peu de pus formé de polynucléaires et de quelques grands mononucléaires; autour de cette masse se trouve un tissu friable, formé d'un réseau conjonctif très lâche infiltré de cellules embryonnaires, de macrophages et de polynucléaires; ce tissu est fortement vascularisé par de nombreux capillaires néoformés, qui se déchirent facilement; les petites hémorragies sont communes. Autour de ce tissu vascularisé, le tissu conjonctif se tasse; il est réduit aux seuls éléments fibrillaires et forme une enveloppe scléreuse résistante. Certains nodules, formés par la fusion de plusieurs autres, renferment plusieurs grains.

Grains. — Les grains parasitaires qui caractérisent les mycétomes sont, dans ce cas particulier, petits et blancs. Leur taille varie de 1/10 à 1 millimètre au maximum (fig. 10); les gros semblent d'ailleurs formés par l'agglutination de plusieurs petits. Ce qui frappe au premier abord, quand on les examine au microscope, à un faible grossissement, c'est leur forme, qui rappelle les excréments des vers de terre. Un aspect semblable, quoique différent à certains égards, a déjà été signalé par Bouffard (12)

dans une étude fort complète sur un cas de mycétome à grains noirs. Les grains du cas que nous examinons sont formés par l'enroulement d'un cordon de 1/4 à 1/5 de millimètre de diamètre; ils sont mous et se laissent écraser facilement entre lame et lamelle. Ils sont constitués par un feutrage très serré de filaments mycéliens cloisonnés, qui se terminent généralement par un renflement périphérique. Ces filaments sont réunis entre eux par un cément peu abondant, dont il est facile de se débarrasser par l'ébullition dans une solution de potasse caustique.

Sur les coupes, les grains se montrent sous forme de petites masses circulaires, elliptiques ou réniformes (pl. XVII, fig. 6; pl. XVII, fig. 2 et 3), suivant le point du grain par lequel passe la coupe. Ils sont consti-

Fig. 10. — Grains âgés du mycétome à *Indiella Reynieri*. × 45. 1 grain montrant le début de l'enroulement.

tués par un feutrage dépourvu de pigment et ne possèdent pas de hile.

Mycélium. — Les filaments du Champignon qui constituent les grains sont grêles, leur diamètre moyen est de 1 μ à 1 μ 1/2; ils présentent des cloisons faciles à voir (1 fig. 11) distantes de 10 à 15 μ. Vers la périphérie, comme dans tous les autres mycétomes que nous avons étudiés précédemment, les filaments deviennent irréguliers, moniliformes, leur paroi cellulosique s'épaissit (2, 3, 4, 5, 6 fig. 11); en se réunissant ils forment un feutrage qui donne au grain sa forme caractéristique. C'est également dans cette couche périphérique que se rencontrent les chlamydospores terminales; quelques-unes sont divisées en deux et même en trois loges (7, 8, 9, fig. 11). Leur diamètre oscille entre 5 et 20 μ. Les chlamydospores intercalaires situées sur le trajet des filaments se rencontrent aussi en divers points du grain, elles sont toujours rares.

Sur les coupes, les filaments ne prennent pas le Gram et ils se colorent très mal par l'hématéine-éosine. Par contre, on arrive à bien colorer le

contenu protoplasmique des filaments par le bleu Borrel ou le bleu coton dissous dans l'acide lactique. Ces dernières méthodes permettent de montrer que les sclérotes, ou grains, observés sont bien vivants puisqu'ils renferment un grand nombre de filaments et de chlamydospores remplis de protoplasme. On ne constate jamais dans ces grains d'association bactérienne, comme cela se rencontre dans d'autres mycétomes.

A quelle espèce de Champignon avons-nous affaire? Le Champignon que nous venons d'étudier est ramifié latéralement et pourvu de cloisons, il s'éloigne considérablement du parasite de l'actinomyoese ou de celui du mycétome à grains blancs de Vincent. Les caractères du grain ou

Fig. 11. — Eléments constituant les grains du mycétome à *Indiella Reynieri*. 1, forme filamenteuse jeune du centre des grains ; 2, 3, 4, 5, 6 filaments périphériques ; 7, 8, 9 diverses formes de chlamydospores terminales vues en coupe optique, les formes cloisonnées sont très communes. × 1000.

sclérote, la disposition et la structure des chlamydospores terminales, le mode de ramification des filaments lui donnent les plus grandes ressemblances avec les Champignons de l'ordre des Ascomycètes et de la famille des Périsporiacés dans laquelle se rencontrent les *Aspergillus* et le sous-genre *Sterigmatocystis*. Comme nous n'avons pas pu faire de culture du Champignon en question, et quoique notre impression est qu'il appartient au genre *Aspergillus*, nous le faisons rentrer dans le genre provisoire *Indiella*, que nous avons créé pour classer provisoirement tous les Champignons cloisonnés dépourvus de pigment que l'on rencontre dans les mycétomes. Comme l'espèce que nous étudions est absolument nouvelle comme parasite des mycétomes, nous nous faisons un plaisir de la dédier au docteur Reynier,

Le Champignon de ce mycétome parisien deviendra donc l'*Indiella Reynieri* n. sp. Brumpt, 1906.

Il est probable, pour ne pas dire certain, que cette espèce est l'une des nombreuses Moisissures que nous avons l'occasion de rencontrer autour de nous; le jour où un nouveau cas de mycétome identique à celui que nous venons d'étudier se présentera, la culture permettra peut-être d'identifier le parasite avec un des nombreux *Aspergillus* ou *Sterigmatocystis* qui nous entourent; ce jour-là, notre espèce devra tomber en synonymie; elle aura eu tout au moins l'avantage de mettre un peu d'ordre dans cette question encore si complexe des mycoses spontanées de l'Homme.

Voici la diagnose de cette espèce.

Indiella Reynieri n. sp. Brumpt, 1906. — Mucédinée à thalle blanc, vivant en parasite chez l'Homme. Le mycélium jeune est grêle, d'un diamètre de 1 μ à 1 μ 1/2, les cloisons sont distantes de 10 à 15 μ. Les filaments périphériques, irréguliers, moniliformes, acquièrent un diamètre de 4 à 5 μ et les cloisons sont plus rapprochées que dans les filaments centraux. Les filaments se terminent presque tous à la périphérie par une chlamydospore, souvent divisée en deux ou trois loges, d'un diamètre variant de 5 à 20 μ. Les chlamydospores intercalaires sont plus rares.

Les filaments restent toujours accolés les uns aux autres et forment un grain ou sclérote tout à fait caractéristique, arrondi quand il est jeune; il se transforme, en vieillissant, en un cordon enroulé ressemblant à des excréments de Ver de terre; les dimensions de ce grain ne dépassent pas 1 millimètre de diamètre.

Habitat. Paris.

CHAPITRE IX

Mycétome à Indiella Somaliensis n. sp. Brumpt, 1906.

Distribution géographique. — Autant qu'il nous a été permis d'en juger par les descriptions anatomo-pathologiques macroscopiques des anciens auteurs, et par quelques études microscopiques récentes très insuffisantes, ce mycétome blanc semble plus commun dans l'Inde que le mycétome blanc de Vincent. Nous verrons un peu plus loin les réserves que l'on doit faire sur les résultats des cultures de *Discomyces* obtenues par divers auteurs en partant de certains cas de mycétomes à grains blancs.

Les mycétomes types de cette affection que nous avons l'occasion de décrire en détail proviennent du pays Somali et ont été observés par notre ami Bouffard dans le pays Somali, d'où le nom donné au parasite que nous y avons découvert.

Aspect clinique :

Observation I. (*inédite*). — (Dr Bouffard). « X*** femme Dankali, âgée de quinze ans environ, nomade vivant dans le désert à quatre jours d'Obock.

« Antécédents héréditaires et personnels sans intérêt. L'histoire clinique de la malade a débuté il y a quatre ans. En l'espace de quelques jours il s'est développé sur le bord externe du pied gauche une grande et une petite pustule qui furent ouvertes, et par lesquelles s'échappa du pus et des grains blancs. La malade ne peut préciser à la suite de quel traumatisme elle a eu ces boutons mais il ne faut pas oublier que le sol du désert est jonché d'épines et que les indigènes ne font attention à leurs piqûres qu'en cas de blessure sérieuse.

« Depuis le moment où ces boutons ont apparu, le pied a augmenté progressivement de volume, et, depuis un an, bien qu'il n'existe pas de douleurs spontanées, l'impotence fonctionnelle est absolue la malade reste couchée; l'état général a toujours été bon

« A l'examen on constate un état général satisfaisant, pas de fièvre, pas de réaction des ganglions de l'aine.

« Le pied présente un aspect dont la photographie (pl. XIV fig. 4), donne une bonne idée. Le pied malade est hypertrophié et déformé, sa circonférence au niveau de l'articulatton tarso-métatarsienne dépasse de 15 centimètres celle du pied sain. Au toucher les téguments du pied sont plus chauds que ceux de la jambe, ils sont durs, ligneux et le doigt enfoncé ne laisse pas de godet. On observe sur la face supérieure et externe du pied de nombreux pertuis par où les grains s'échappent à la à la pression. La tumeur est douloureuse quand on le comprime.

« La surface du pied ne présente pas de tumeurs saillantes, il existe simplement des pustules qui, une fois ouvertes, donnent passage au pus et aux grains. La peau de la sole pédieuse est saine.

« Le stylet enfoncé par les pertuis ne pénètre pas à plus de 1 centimètre il est arrêté par la résistance des tissus. L'amputation est jugée nécessaire et acceptée. La désarticulation tibio-tarsienne essayée d'abord est impraticable par suite de la propagation de la tumeur en arrière; la jambe est amputée au niveau du tiers supérieur.

Anatomie pathologique. — « Après l'opération, le pied a été disséqué le bistouri entame en criant les parties périphériques de la tumeur qui sont fortement sclérosées. La zone malade est constituée par un tissu scléreux blanc parsemé d'îlots assez nombreux, d'une couleur brune, sortes de petits nids contenant un ou plusieurs grains blanc jaunâtre. Ces îlots ne paraissent pas communiquer entre eux.

« Tous les éléments du pied : os, muscles, tendons, tissu cellulo-adipeux ont été envahis par la tumeur, on ne trouve pas de trace reconnaissable de tissu musculaire. Le tissu osseux des phalangettes des orteils est seul respecté. La surface articulaire du tibia parait saine mais le bistouri l'entame facilement, le tissu est manifestement raréfié. L'astragale a l'apparence d'une éponge et s'écrase facilement, le calcaneum est envahi dans sa partie antérieure seulement. Le tissu des métatarsiens est raréfié, mais ceux-ci ont néanmoins doublé de volume. Le Champignon a pénétré dans l'os qui est parsemé d'îlots grisâtres contenant en leur centre des grains jaunes.

« Ces îlots qui se trouvent dans toute la tumeur, aussi bien dans les os que dans le tissu fibreux, ont généralement le volume d'un grain de Mil; mais en certains endroits, surtout au niveau des troisième et quatrième métatarsiens, les îlots atteignent le volume d'une noisette. »

Observation II. — Le Dr Bouffard nous a rapporté de Djibouti un pied volumineux opéré par lui chez une femme Somali ou Dankali. La maladie avait débuté neuf ans auparavant. La photographie 6 de la planche XII donne une idée des lésions énormes présentées par ce mycétome.

Au lieu de présenter quelques fistules à la surface de la peau restée saine en apparence comme dans le cas précédent, ce pied est couvert sur toute sa surface, même sur la face plantaire, de tumeurs à différents

degrés de développement. C'est grâce à l'examen de ces jeunes tumeurs cutanées que j'ai pu faire une étude aussi complète que possible de cette intéressante mycose.

La photographie 2 de la planche XIV qui représente une coupe passant par le milieu du pied montrera les lésions typiques produites par le Champignon parasite dans ce cas absolument remarquable. Le tissu osseux du pied a à peu près entièrement disparu, les métatarsiens sont détruits et, seuls, des vestiges plus ou moins reconnaissables de tissu osseux néoformé se rencontrent par places. Les limites entre l'astragale, le calcaneum et les autres os du tarse sont impossibles à tracer, ces os sont creusés de vacuoles comme une éponge, il en est de même du tibia dont la partie inférieure est fortement raréfiée. Comme dans le cas précédent, à l'exception de quelques lobules de tissu adipeux faciles à reconnaître au niveau du talon et quelques lames aponévrotiques encore visibles sur la face plantaire, tout le reste : muscles, tendons, os est transformé en tissu scléreux plus ou moins homogène dans lequel se rencontrent par place des îlots osseux anciens ou néoformés. Dans ce tissu scléreux on rencontre des cavités faciles à voir sur la coupe, ces cavités dont quelques-unes atteignent le volume d'une petite noisette sont remplies d'un grand nombre de grains jaunâtres agglomérés ensemble comme des œufs dans un ovaire de Poisson. Ces cavités s'enfoncent profondément et représentent de larges sinus qui font communiquer entre eux des points plus ou moins éloignés du pied. Tout le reste du pied est rempli de petits nodules inflammatoires au centre desquels se trouvent un ou plusieurs grains.

Sur le dos du pied on peut voir la coupe d'une volumineuse tumeur non ulcérée. Le tissu inflammatoire a une teinte brune due probablement à la vascularisation intense et aux hémorragies capillaires qui s'y produisent. La tumeur dorsale que nous avons étudiée au point de vue histologique (pl. XV, fig. 5), présentait de nombreux grains isolés les uns des autres, nul doute qu'à la longue tous les grains ne se soient réunis entre eux pour former des masses semblables à celles que l'on trouve dans les parties profondes du pied, à moins qu'ils n'aient été éliminés à l'extérieur par l'ulcération de la tumeur. A certains égards ce mycétome présente un aspect clinique voisin de celui que nous connaissons dans l'actinomycose.

Etude du grain. — Autant qu'on peut en juger par les pièces conservées dans l'alcool, les grains caractéristiques de ce mycétome sont durs, ils roulent sous le doigt mais ne s'écrasent pas comme ceux d'autres mycétomes même après leur conservation dans les mêmes milieux. La couleur de ces grains varie du blanc au jaune rougeâtre, leur volume est toujours petit, leur diamètre atteint 1 millimètre en moyenne, leur surface est lisse. On en trouve parfois de gros, mais en les lavant dans l'eau on voit qu'il s'agissait simplement d'un accolement accidentel de plusieurs grains. Ces grains sont sphériques quand ils sont seuls dans un nodule, ils deviennent polyédriques par pression réciproque quand ils sont accolés les uns aux autres.

Histologie pathologique. — Dans les deux mycétomes dont nous venons de relater l'histoire nous avons retrouvé le même parasite. Les nombreuses microphotographies ayant trait à ces cas vont nous permettre de suivre facilement la description. C'est dans les tumeurs jeunes, en voie de croissance à la surface du pied, qu'il est le plus aisé de débrouiller la genèse des néoformations inflammatoires. C'est ce qui se rencontre également dans l'actinomycose. D'ailleurs l'allure des lésions dans cette espèce de mycétone ressemble presque en tous points à ce que nous avons décrit au sujet de l'actinomycose bien que le Champignon qui produit ces différents mycétomes soit totalement différent.

Le jeune parasite se présente toujours au milieu d'une cellule géante, sous forme d'une masse irrégulière se colorant d'une façon plus intense que le protoplasme de la cellule qui l'entoure. Les photographies 3 et 4 de la planche XXI montrent cet aspect. A un examen attentif cette masse parasitaire se montre formée par un Champignon cloisonné ramifié latéralement ayant un mode de végétation nettement radié, et, de dimensions très faibles atteignant 1/2 μ de diamètre sauf au niveau de certains renflements disséminés d'une façon assez irrégulière et que nous comparons aux chlamydospores du *Madurella mycetomi* dont ce Champignon se rapproche d'ailleurs assez étroitement.

La figure 12, ci-jointe, nous montre l'évolution de la lésion. En 1, une cellule géante renferme un fragment parasitaire formé déjà d'un assez grand nombre de filaments mycéliens unis entre eux par une substance cementaire amorphe analogue à celle qui unit entre eux les filaments du *Madurella mycetomi.* Cette substance interstitielle se colore d'une façon intense par le bleu Borrel. En 2 nous voyons un bloc mycélien plus volumineux, la cellule géante est réduite à quelques noyaux périphériques. Quand le grain est isolé dans les tissus il continue à s'accroitre en prenant une forme de plus en plus sphérique, mais généralement deux (en 3), trois ou quatre (en 4) cellules géantes se réunissent, les parasites qu'elles renferment se soudent entre eux et l'ensemble du nouveau parasite d'abord à contours irréguliers s'arrondit, et, après quelques temps, on obtient une petite masse ronde (pl. XIX, fig. 3) dépourvue de cellules géantes et noyée au milieu du tissu inflammatoires plus ou moins ramolli. On peut dès le début du grain constater qu'il est formé de deux parties très nettes, l'une centrale qui est formée exclusivement par le parasite qui se colore d'une façon intense, l'autre périphérique formée au début par les lambeaux de protoplasme des cellules géantes et qui dans la suite semble se produire par une fonte des éléments du tissu inflammatoire qui l'entourent. Cette masse qui se colore par toutes les couleurs de fond, est comparables à la zone amorphe qui entoure les masses d'actinomycose, elle est également comparable à la zone radiée que l'on trouve dans les grains du *Discomyces Madurae.*

Quand le grain grossit (pl. XIX figs. 4 et 5) le parasite présente 3 zones absolument caractéristiques. Une zone périphérique amorphe, effilochée comme un pompon, puis une zone plus colorée, qui représente la partie

jeune du Champignon placée, comme dans les milieux de culture, toujours à la partie la plus externe, enfin au centre une masse se colorant moins fortement mais dans laquelle on trouve encore de nombreux filaments

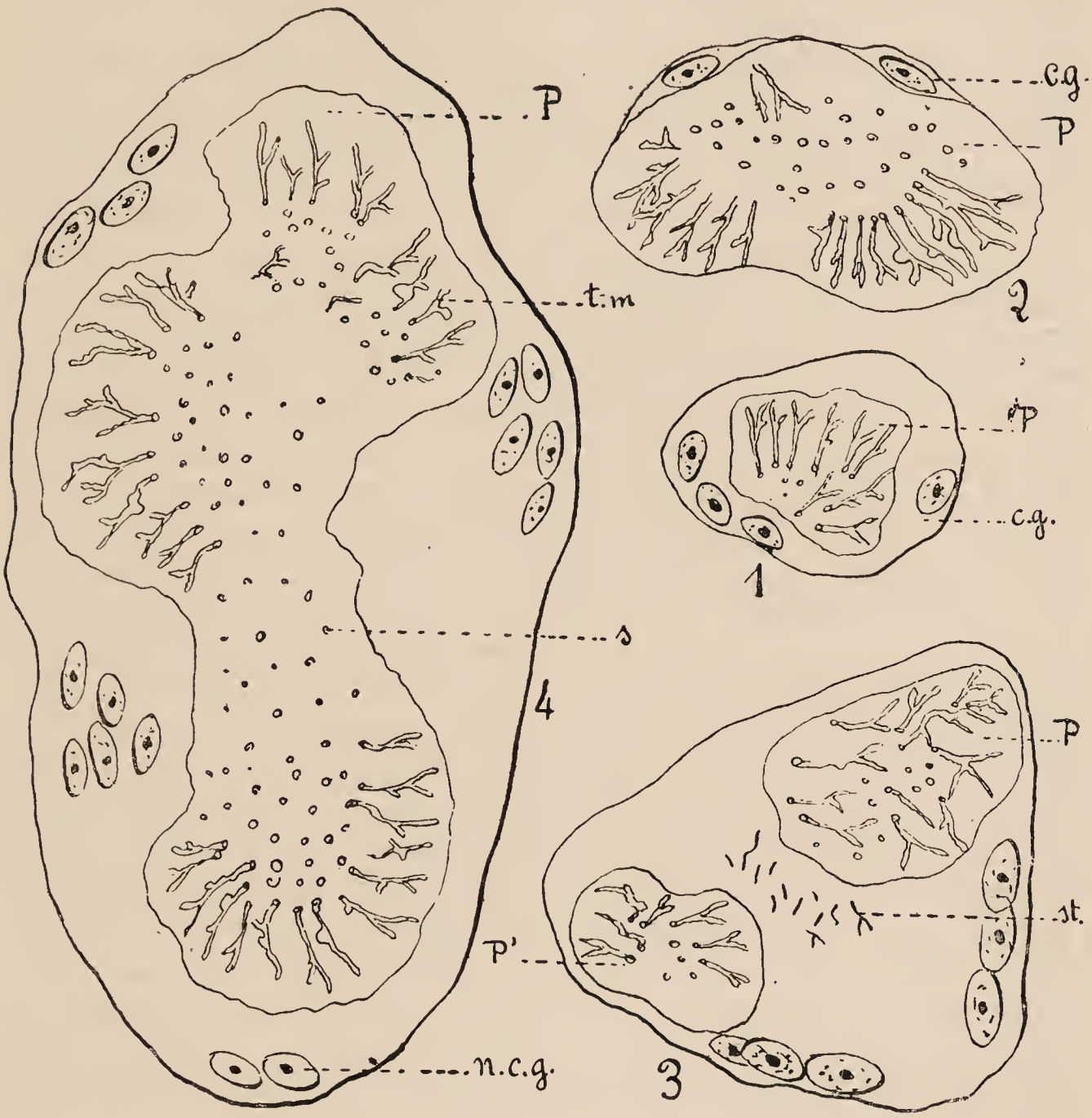

Fig. 12. — Evolution du grain du mycéctome à *Indiella Somaliensis*. 1, cellule géante ayant dans son protoplasme une jeune colonie parasitaire, on aperçoit en clair sur un fond fortement coloré les filaments ramifiés et cloisonnés du parasite ; 2, la colonie est plus grosse ; en 3, deux cellules géantes se sont soudées, leur protoplasme renferme également quelques fragments mycéliens de *Discomyces*, *st.* ; 4, Colonie parasitaire plus développée provenant de la fusion de quatre ou cinq cellules géantes. × 1000.

mycéliens. La figure 5 de la planche XIX nous montre un grain formé par la réunion de quatre jeunes grains, la soudure a été complète, l'aspect du parasite rappelle par son mode de végétation ce que nous avons décrit dans le *Discomyces Madarae*.

Fait curieux et dont nous signalerons l'importance au sujet de la culture, nous avons rencontré dans presque tous les gros grains, dans les parties

profondes des tissus, au milieu de la zone amorphe périphérique et quelquefois même en contact avec le Champignon caractéristique de la maladie, un micro-organisme se présentant généralement sous la forme bactérienne mais que nous avons vu, assez rarement il est vrai, se présenter sous la forme dichotomique caractéristique des *Discomyces*. L'envahissement de la couche périphérique par ce parasite est quelquefois assez précoce, puisqu'il peut débuter dès la cellule géante (St., 3, fig. 12). Il peut d'ailleurs manquer; en tous cas le grain caractéristique de cette maladie, dont on peut suivre l'évolution dès la cellule géante est exclusivement formé par un Champignon tout à fait différent en organisation de ce *Discomyces*.

Les grains ne se présentent pas dans un tubercule, comme cela se rencontre dans certains mycétomes; ils affectent absolument l'allure de l'actinomycose; la photographie 3 de la planche XVI qui montre une coupe faite verticalement dans une jeune tumeur cutanée nous en donne une bonne idée. Il existe sous la peau une tumeur inflammatoire qui peut être volumineuse, à son niveau la peau est amincie mais ne semble s'ulcérer qu'assez tardivement. Le centre de la tumeur est évidemment la partie la plus âgée, puisque c'est à son niveau que nous trouvons de gros grains dont quelques-uns ont été arrachés et ne se retrouvent plus dans les lacunes qu'ils occupaient. Cette tumeur cutanée venait évidemment de la profondeur. Sur toute la périphérie, on peut voir des nids de celulles géantes, ayant toutes à leur centre un jeune bloc mycélien. Les photographies 1 et 2 de la planche XIX montrent bien ces cellules, la partie foncée représente le Champignon. Sur la photographie 3 de la planche XVI on peut voir, à gauche et en haut, un tout petit grain de couleur foncée, presque en contact avec le tissu sain; ce grain avait une structure particulière : toute sa masse était divisée en petits blocs mycéliens à peu près égaux, ayant environ 15 μ de diamètre, autour de ce grain en voie de fragmentation, entouré de ses bourgeons, le tissu était absolument dégénéré et faisait un contraste avec le tissu inflammatoire à éléments jeunes et riches en protoplasme. Comme ces blocs mycéliens avaient la même dimension que ceux que l'on rencontre à l'intérieur des plus jeunes cellules géantes parasitées, nous considérons ce grain comme étant en voie de reproduction par segmentation totale, les différents segments devant être pris ensuite par les macrophages, pour former dans cette lacune un nid de cellules géantes parasitées, comme ceux que l'on voit dans les autres points de la coupe.

Le tissu dans lequel baignent ces grains est un tissu inflammatoire, passant insensiblement aux tissus chroniquement mais plus discrétement altérés. Autour de chaque grain on observe un cercle de polynucléaires, puis autour, du tissu conjonctif à très larges mailles avec un grand nombre de capillaires néoformés, des lymphocytes, de macrophages, enfin des cellules géantes rarement isolées, le plus souvent avec un bloc parasitaire en leur milieu.

Culture. — Dans les deux cas qui viennent d'être décrits, Bouf-

fard est arrivé a obtenir d'emblée une culture pure de *Discomyces*. Cette culture ne se produit pas sur du bouillon de foin alors que le *Discomyces Madurae* aime tout particulièrement ce milieu. Elle ne pousse pas davantage sur le bouillon de Dourah. Elle se développe normalement et très vite sur pomme de terre où elle donne une culture blanche plissée ressemblant à un Lichen, cette culture jaunit vers le 5e ou le 6e jour. Cette culture ne devient jamais rouge, ce qui la distingue de la culture de Vincent. A l'examen microscopique, on constate un *Discomyces* typique. Cette culture est certainement celle du parasite associé généralement aux grains et que l'on peut voir sur les coupes colorées au bleu Borrel. Il est très possible que les auteurs qui ont obtenu, dans l'Inde ou ailleurs, des cultures homologuées par eux avec le *Discomyces* de Vincent et des cultures provenant d'un mycétome à petits grains semblables à des œufs de Poisson, ont fait une faute d'interprétation.

Quel est le rôle joué par de *Discomyces* dans le développement du parasite typique de la tumeur ?...

Le Champignon qui produit les grains semblables à des œufs de Poisson est très difficile à étudier, par suite de ses faibles dimensions. Quand on fait bouillir le grain dans la potasse, la couche périphérique disparaît mais le feutrage mycélien reste cohérent, il en est de même avec les autres liquides dissolvants. Avec l'eau de Javel concentrée, on obtient un meilleur résultat, mais les filaments ne veulent pas se séparer les uns des autres et par écrasement le grain se brise. Pour mieux le voir, le meilleur moyen est de faire des coupes à travers les grains et de les surcolorer soit à l'hématéine soit au bleu Borrel, on teint de cette façon le cément interstitiel et les Champignons apparaissent plus nettement.

Nous donnons la diagnose suivante de notre Mucédinée :

Indiella Somaliensis n. sp. Brumpt, 1906.

Mucédinée connue seulement à l'état de parasite de l'Homme. Mycélium jeune très grêle de 1/2 μ de large, blanc à ramifications latérales et pourvu de cloisons assez rares. Les filaments plus âgés restent blancs mais leur forme est plus irrégulière, ils sont souvent moniliformes et l'on rencontre sur leur trajet des ampoules qui sont probablement des chlamydospores intercalaires de 1 μ 1/2 à 2 μ 1/2 de diamètre. Le Champignon pousse radialement, les parties jeunes, toujours périphériques, sont séparées du tissu inflammatoire par une zone hyaline prenant les couleurs de fond et probablement de nature protoplasmique; dans cette zone, on rencontre

fréquemment un *Discomyces* qui vit en association ou en parasite. Le grain formé par le feutrage mycélien est dur, difficile à ramollir par les agents habituels par suite de la composition chimique du cément qui unit les filaments entre eux. Ce cément incolore doit avoir une nature chimique voisine du pigment noir que l'on rencontre dans les autres mycétomes car il fixe le bleu de méthylène avec la même intensité que ce dernier.

Distribution géographique : Djibouti et probablement très abondant dans l'Inde, si on considère l'aspect clinique décrit ci-dessus et les quelques examens histologiques qui ont été faits (Unna et Delbanco (86)).

Diagnostic. — Le diagnostic de mycétome s'impose quand on a pu faire sourdre à travers les fistules des grains jaunes ou blancs jaune. Ces grains sont absolument caractéristiques par leur forme et leur consistance, il est impossible de les confondre avec les grains des autres mycétomes étudiés précédemment. Du reste, le microscope lèvera tous les doutes en montrant un aspect identique à celui que nous avons représenté sur nos photographies.

L'examen radiographique montrera toujours une altération profonde du tissu osseux pour lequel le Champignon de ce mycétome semble avoir une affinité spéciale qui le rapproche de l'actinomycose et l'éloigne du *Discomyces Madurae* qui n'attaque que faiblement et localement le tissu osseux. Tous les mycétomes blancs de l'Inde ayant les grains en œufs de Poisson et dans lesquels on trouve une désorganisation du squelette (voir les planches et les descriptions de Lewis (60), appartiennent certainement à cette espèce.

Pronostic. --La maladie abandonnée à elle-même est lentement mais sûrement envahissante. Sur la figure 6 de la planche XII on peut voir que les tubercules parasitaires cutanés remontaient au dessus de la cheville et comme la propagation se fait de proche en proche, nulle doute que la maladie ne soit montée plus haut encore.

Comme il ne semble pas y avoir de traitement médical l'opération s'impose, et il est certain qu'au début cette opération pourrait se faire sans grands délabrements.

CONCLUSIONS

1° A l'exception des deux premières espèces de mycétomes décrites dans ce travail et qui sont produites par des *Discomyces*, les six autres espèces sont occasionnées par des Champignons différant spécifiquement les uns des autres, mais ayant le plus grandes affinités génériques. Comme pour deux d'entre eux la culture ou l'observation anatomo-pathologique ont permis de savoir qu'ils appartenaient au genre *Aspergillus* les autres rentreront à coup sûr dans ce genre quand on aura réussi à en obtenir la culture. Actuellement nous les groupons, suivant la présence ou l'absence de pigment, dans nos genres provisoires *Madurella* et *Indiella*.

2° L'étude des mycoses spontanées de l'Homme appartenant au groupe des mycétomes nous a permis de mettre en évidence la biologie de ces curieux Champignons parasites. Il peuvent, à l'encontre de ce que l'on croyait, même dans les tissus, non seulement montrer des formes de résistance comme les sclérotes et les chlamydospores, mais encore des appareils sporifères caractéristiques (*Aspergillus nidulans* et *Aspergillus Bouffardi*).

3° Nous pensons que la production du mycétome doit demander de la part de l'hôte et de la part du parasite, des conditions assez difficiles à rencontrer dans la nature, autrement le nombre de ces affections serait immense. Les indigènes, marchant pieds nus dans les régions désertiques et qui payent d'ailleurs le plus lourd tribut à cette maladie devraient tous être contaminés.

4° Etant donnée la faible résistance des spores conidiennes dans les tissus et le peu de succès des injections sous-cutanées expérimentales de spores, nous pensons que le Champignon doit être inoculé dans les téguments sous une forme de résistance capable de mieux lutter contre les agents destructeurs de l'organisme que les filaments issus des conidies.

5° Nous avons insisté à plusieur sreprises dans notre travail, sur le rôle que semblent jouer les cellules géantes et épithélioïdes, à protoplasme abondant et fluide, dans la nutrition du jeune parasite. Nous avons signalé également à propos de l'actinomycose en particulier, le rôle actif que jouent les macrophages dans la dissémination de la maladie à distance, les défenseurs de l'organisme sont devenus les agents de sa déchéance.

6° Nous avons montré, à propos de chaque mycétome, que l'examen macroscopique de la tumeur est en général assez peu caractéristique et dépend beaucoup de l'âge de la lésion. Le grain au contraire est absolument typique dans les huit espèces que nous avons décrites comme capables de déterminer cette affection; d'ailleurs, en cas de doute, l'examen microscopique éviterait toute confusion.

7° Nous avons dans ce travail signalé quatre nouvelles espèces de Champignons du groupe des Moisissures capables de donner l'aspect clinique « mycétome », cette nouvelle acquisition scientifique porte à huit le nombre des espèces mycosiques capables de donner cette maladie. Nul doute que des recherches systématiques analogues à celles dont nous avons essayé de donner une idée dans notre mémoire ne permettent de découvrir encore de nombreuses espèces dont le rôle pathogène serait démontré.

8° Enfin on aura des chances d'identifier les espèces parasites rencontrées dans les tumeurs, même en l'absence de cultures, quand on aura étudié d'une facon plus précise que cela n'a été fait jusqu'à présent la morphologie et la biologie des *Aspergillus* ou des autres Moisissures à thalle cloisonné qui ont un optimum cultural voisin de 37°, quel que soit d'ailleurs le volume de leurs spores. L'inoculation traumatique qui donne les mycétomes ne nécessite pas en effet de spores d'une dimension déterminée, elle exige un

parasite pouvant vivre et se développer à 37°. Les Moisissures qui présentent ces caractères sont certainement plus communes dans les régions tropicales que dans les régions tempérées. Leur étude facile à entreprendre serait du plus grand intérêt scientifique.

Vu : *Le Président de la Thèse,*

R. BLANCHARD.

Vu : *Le Doyen,*

M. DEBOVE.

Vu et permis d'imprimer :

Le Vice-Recteur de l'Académie de Paris,

L. LIARD.

BIBLIOGRAPHIE

1. Adami J. G., et Kirckpatrick B. A., Notes upon a case of Madura foot occuring in Canada. *Trans. of the Assoc. of Amer. Phys.*, 1895.
2. Albertini et Desvernine, Nota preliminar sobre dos casos de pie de Madura. *Revista de med. trop.*, II, p. 73-87, 1901.
3. Babes, Der Madurafuss (Actinomyces des Fusses, Perical, Mycetom), *Handbuch der pathogenen mikroorganismen* (*von Kolle und Wassermann*, III, p. 454-470, 1903.
4. Ballingal,... *Trans. med. and phys. Soc.* Bombay, p. 273, 1855.
5. Berkeley, On the so called fungus foot of India. *Med. Press. and Circ.* Dec. 6, 1876.
6. Blanchard R., Rapport sur un mémoire de M. le Dr G. Legrain (de Bougie) intitulé : « Notes sur un nouveau cas de Pied de Madura observé en Algérie. » *Bull. Acad. Méd.* p. 753, 1896.
7. — Sur le Champignon du mycétome à grains noirs. *Bull. Acad. Med.* p. 46, 1902.
8. Bocarro, J. E., An analysis of one hundred cases of Mycetoma. *Lancet*, 30 septembre 1893.
9. — Mycetoma. *Lancet*, 5 janvier 1895.
10. — Pied de Madura. *Arch. de Méd. nav.*, t. 64, p. 149, 1895.
11. Bouffard, Pieds de Madura observés à Djibouti. *Annales d'Hyg. et de Méd. col.*, v., p. 636-652, 1902.
12. — Du Mycétome à grains noirs en Afrique. *Annales d'Hyg. et de Med. col.*, VIII, p. 579-590, 1 pl., 1905.)
13. Boyce et Surveyor, Upon the existence of more than one fungus in Madura disease. *Philos. Trans.*, CLXXXV, sect. B., 4 pl. et *Rep. and Proced. R. Soc.*, LIII, 1893.
14. — The fungus foot disease of India *Brit. med. Journ.*, p. 638, 1894.
15. Boyce, Eine neue Streptothrix Art gefunden bei der weissen Varietät des Madurafusses. *Hyg. Rundschau*, VI, p. 529, 1894.
16. Bristowe, Fungus foot of India. *Trans. of Path. Soc. London*, p. 320, 1871.
17. Bruas, Pied de Madura observé à Madagascar. *Annales d'Hyg. et de Méd. col.* VI, p. 602, 1903.)
18. Brumpt, Bouffard et Chabaneix, Notes sur quelques cas de paludisme et sur un cas de mycétome observés à Djibouti. *Archives de parasitologie*, IV, p. 564-567, 1901.)
19. Brumpt, Mycétome à grains noirs. *Archives de parasitologie*, V, p. 151-156, 1902.
20. — Mycétome à grains blancs. *Archives de parasitologie*, V, p. 156-158, 1902.
21. — Sur le mycétome à grains noirs, maladie produite par une Mucédinée du genre *Madurella* n. g. *C. R. Soc. biol.*, LVIII, p. 997-999, 1905.
22. Brumpt et Reynier (voir Reynier et Brumpt).

23. Brunswic le Bihan et Ch. Nicolle, Mycétome aspergillaire. *Bull. Acad. Med.* 1906.
24. Carter, Vandyke, The fungus disease of India. *Path. Trans.* (2) XXIV, p. 169, Bombay, 1861.
25. — On the nature of Mycetoma or the fungus disease of India. *Lancet*, 11 et 25 juillet 1874.
26. — On Mycetoma or the fungus disease of India. Londres, 1874.
27. Chabaneix et Bouffard, Pied de Madura observé à Djibouti. *Annales d'Hyg. et de Méd. col.*, IV, p. 452-456, 1901.
28. Coquerel, Note sur l'examen microscopique des lésions que l'on observe dans l'affection connue sous le nom de pérical ou pied de Madura. *C. R. Soc. de Biol.* (4), II, XVII, p. 191-197, 1865.
29. Cornwall, J. W., Notes on the cultivation of *Streptothrix madurae. Indian med. Gaz.*, XXXIX, p. 208-209, 1904.
30. Corre, A., Traité clinique des Maladies des pays chauds. 1887.
31. — La maladie de Ballingal (Pied de Maduré) d'après des notes inédites du Dr Collas. *Arch. de Méd. nav.* 1883.
32. Crookshank, E. Actinomycosis and Madura disease. *Lancet.* 1897.
33. Cunningham and Lewis. The fungus disease of India: a report of observations *Eleventh Annual Report of the Sanitary Commisioner with the Governement of India.* Calcutta, septembre 1875.
34. Cunningham, Rapport. *Sc. Méd. by the Med. off. with the army in India*, N° 9, 1895.
35. Delbanco, E., Ein americanischer Fall von Mycetoma pedis. *Deutsche med. Zeit.*, n° 48, p. 497-500, 1897.
36. — Ein americanischer Fall von Mycetoma pedis; eine neue Strahlenpilzart. *Deutsche med. Zeit.*, 17 juin, 1897.
37. — Ein neue Strahlenpilzart nebst Bemerkungen über Verfettung und hyaline Degeneration. *Münch. med. Woch.*, p. 82, 1878.
38. Desvernine, C. M. and Albertini, A. D., of Habana, Calnek of San José de Costa-Rica, Debayle, of Leon, Nicaragua, Moréno of Habana. Madura foot. *Pan-american congr. Med. record* 1901; *Journal of trop. med.* p. 106, 1901.
39. Downie, Madura foot disease, mycetoma of India. *Med. Press. and Circ.* p. 190, 1876.
40. Fox, The so called fungus foot of India. *Lancet*, p. 190, 1876.
41. — Fungus-foot of India. *Trans. path. Soc. London*, XXII, p. 320, 1871.
42. Gémy et Vincent, Sur une affection parasitaire du pied non encore décrite (variété de pied de Madura). *Annales de Derm.* N° 5, 1892.
42'. — Affection parasitaire du pied analogue sinon identique à la maladie dite de Madura. *Congrès de dermat. et Syph.*, 25 avril 1892.
43. Gémy et Vincent, Sur un nouveau cas de « Pied de Madura ». *Annales de Dermat.* p. 1253, 1896.
44. Hatch and Childe, A remarkable case of mycetoma. *Lancet* p. 1271, 1894.
45. Hewlett, On actinomycosis of the foot, commonly known as Madura foot. *Lancet*, II, p. 18, 1892.
46. Hirsch, Der Madura-Fuss. *Virchow's Arch.*, XXVII, p. 98, 1863.
47. Hogg, Fungus foot disease of India. *Trans. of the Path. Soc.*, XXIII, p. 294, 1872.
48. — The Madura foot of India. *Med. Time and. Gaz.* p. 93, 1871.
49. Huntly, Case of Madura foot in its initial stage. *Glasgow med. Journ.* nov. 1889, mai 1890.
50. Hyde, Senn and Bishop, A contribution to the study of mycetoma of the foot. as it occurs in America. *Journ. of cut. and gen.-u ur. dis.*, 1896.
51. Jeanselme E., Cours de dermatologie exotique. Mycétome, p. 286, in-8° de 403 p. Paris 1904. Masson édit.
52. Kampfer. *Amœnitatum exoticarum, fasciculus III.* Lemgoviae, 1712.
53. Kanthack. On actinomycosis of the foot commonly known as Madura foot. *Lancet*, 16 juillet 1892.

54. — Madura disease (mycetoma) and actinomycosis. *Journal of path. and bact.* octobre 1892.
55. Kemper, A case of podelcoma ; with microscopical examination of the diseased structure. *Ann. pract., Louisville*, XIV, p. 129-135, 1876.
56. Kirkpatrick, Mycetoma pedis. *Brit. med. Journ.*, I, p. 1545, 1900.
57. Laveran, Au sujet d'un cas de Mycétome à grains noirs. *Bull. Acad. Méd.* 24 juin 1902.
58. Le Dantec, Etude bactériologique sur le pied de Madura du Sénégal. *Arch. de Méd. nav.*, LXII, p. 447, 1894.
59. Legrain (E.), Le Mycétome, ses formes cutanées, son traitement rationnel. *Archives de Parasitologie*, I, p. 158, 1898.
60. Lewis and Cunnigham, The fungus disease of India : a report of observations. Calcutta, 1875.
61. Madden, Two cases of the pink variety of Mycetoma. *Records of the Egyptian. Gov. School. of med.* 1901. — *Journ. of. trop. med.*, V, p. 243-244, 1902.
62. Maitland, J., Case of Mycetoma of the abdominal wall. *Indian med. gaz.* p. 57, 1898.
63. Montoya y Florez, Micetoma o pie de Madura. *Annales de la Ac. de Med. de Medellin*, XII, p. 379-381 1904.
64. Neiret, Notes médicales à Mayotte. *Arch. de Med. nav.* LXVII, p. 453, 1897.
65. Nicolle (Ch.) et Pinoy, Sur un cas de mycétome d'origine aspergillaire observé en Tunisie. *Archives de Parasitologie*, X, 1906.
66. Oppenheim, Vortrag, über Mycetoma pedis. *Arch. f. Schiffs und Trop. Hyg.*, VII, p. 446-365; 1903.
67. — Die pathologische anatomie des indischen Madurafusses. (Mycetoma pedis). *Arch. f. Dermat. u. Syph.*, LXXI, p. 209, 1904.
68. Paltauf, Ueber Madurafus. *Internat. klin· Rundschau*, n° 26, 1894.
69. Polverini, Ricerche e osservazionni sul pede di Madura. *Archivio di biologia normale e pathologica*, Firenze, 1903. — *Journal of trop. med.*, VIII, p. 63, 1905.
70. Polverini, Untersuchungen über den Madurafuss. *Le sperimentale*, n° 6, 1904. — *Monat. f. prakt. Derm.*, XXXVIII, p. 575, 1904.
71. Pope and Lamb. *New-York medical Journal,* 19 septembre 1896.
72. Raynaud, R., Madura foot (Pied de Madura) *Pratique dermatologique*, III, p. 448-454, 1902.
73. Reynier et Brumpt, Observation parisienne de pied de Madura. *Bull. Acad. de Méd.*. (3) S. T. LV, p. 709-723, 1906.
74. Robin, Pied de Madura. *Gaz. Med.*, p. 461, 1863.
75. Roux, Traité pratique des maladies des pays chauds. III, p. 353, 1888.
76. Ruelle, Contribution à l'étude du Mycetoma. Thèse de Bordeaux, 1893.
77. Schattock, Mycetoma papillomatosum. *Brit. med. Journ.*, p. 622, 1898.
78. Sheube, Article « Madurafuss ». Die Krankheiten der warmer Länder, p. 619-631, Iéna, 1900.
79. Shah, Mycetoma ; varieties; its clinical adspects; with cases. *Med. Report* Calcutta, II, p. 225, 893.
80. Smyth, J., Notes on a case of Mycetoma of the neck. *Indian med. Gaz.*, p. 56, 1898.
81. Sommer y Greco, Primer caso de Mycetoma o pie de Madura en la Rèpublica Argentina. *Argentina médica*, 1904.
82. Surveyor, Madura foot in India. *Brit. med. Journ.*, septembre 1892.
83. Unna, Die Histopathologie der Hautkrankheiten. p. 469, Berlin. 1894.
84. — Aktinomycose und Madurafuss. *Deut. med. Zeit. Med. Woch*, p. 150, 1897.
85. — Ueber Aktinomycose und Madurafuss. *Munch. med. Woch.*, p. 150, 1897.
86. Unna und Delbanco, Beiträge zur anatomie des indischen Madurafusses. (Mycetoma, Fungus disease of India). *Monat. für praktische Dermat.*, p. 545, 2 pl. 1900.

87. Vincent, H., Etude sur le parasite du « Pied de Madura ». *Annales Inst. Pasteur*, VIII, p. 129, 1894.
88. Williamson, G. A., Interesting case of mycetoma in Cyprus. *Journal, of trop. med.*, VIII, p. 81-82, 1905.
89. Wright, J. H., A case of Mycetoma (Madurafoot). *Journ of exp. med.*, New-York. III, 4e 5., p. 421, 1898.
90. — The biologie of the microorganism of Actinomycosis. *Publications of the Massachusetts General Hospital*, Boston, Vol. I, 1905.

DIVERS

91. Barthelat, G. B., Les Mucorinées pathogènes et les mucormycoses chez les animaux et chez l'Homme. *Archives de Parasitologie*, VII, p. 5-116, 1903.
92. Blanchard, R., Parasites. *Traité de pathologie générale de Ch. Bouchard*, II, p. 649-932. Paris 1895, Masson édit.
93. Bovo, P., Micosi del piede da Aspergillo. *Il Policlinico*, XIII, p. 97-119, 1906.
94. Costantin (J.), Les Mucédinées simples. In-8° de 210 p., Paris 1888. P. Klincksieck édit.
95. De la Hoz, E., Champignons pathogènes et mycoses du continent américain. In-8° de 125 p., Paris 1905, de Rudeval édit.
96. Gedoelst, L., Les Champignons parasites. In-8° de 199 p., Bruxelles 1902, Lamertin édit.
97. Guéguen, F., Les Champignons parasites de l'Homme et des Animaux. In-8° de 292 p. Paris 1904, Joanin édit.
98. Heider, Ueber das Verhalten der Ascosporen von *Aspergillus nidulans* (Eidam) in Tierkörper. *Cent. f. Bakt. u. Par.*, VII, p. 553. 1890.
99. Jeanselme, E., Le tokelau dans l'Indo-Chine française. *C. R. Soc. Biol.* 1901,
99'. Lignières et Spitz, Contribution à l'étude des affections connues sous le nom d'actinomycose (2e mémoire). *Archives de Parasitologie*, VII, p. 428-479, pl. V, 1903.
100. Lucet, A., De l'*Aspergillus fumigatus* chez les animaux domestiques et chez les œufs en incubation ; étude clinique et expérimentale. Paris 1897. Mendel édit.
101. Macé, Ch., Etude sur les mycoses expérimentales (Aspergillose et Saccharomycose). *Archives de Parasitologie*, VII, p. 313-369, 1903.
102. Mayo,... *Journal Comp. Med. and Vet. Arch.* XIV, p. 163, 1893.
103. Renon, L., Etude sur l'aspergillose. Paris, 1897, Masson édit.
104. Rotter,... *Ref. Centralblat. f. Bakt.*, III, p. 446, 1888.
105. Sauvageau et Radais, Sur les genres *Cladothrix*, *Streptothrix*, *Actinomyces*, et descriptlon de deux *Streptothrix* nouveaux. Annales Inst. Pasteur, VI, p. 242, 1892.
106. Saxer, Fr., *Pneumomycosis aspergillina*, Iéna, 1899, Fischer édit.
107. Wehmer, C., Die Pilzgattung *Aspergillus*. *Mémoires de la société de physique et d'Histoire naturelle de Genève*, XXXIII, n° 4. 1901.

EXPLICATION DES FIGURES

Planche XII

Fig. 1. — Mycétome à *Madurella mycetomi*, observation I.
Fig. 2. — Le même cas vu un an plus tard (photographie du Dr Bouffard).
Fig. 3. — Même cas que dans la figure 2, vu de profil (photographie du Dr Bouffard).
Fig. 4. — Mycétome à *Discomyces madurae*, cliché de l'auteur fait au cours de la Mission du Bourg de Bozas.
Fig. 5. — Mycétome à *Aspergillus nidulans*, cliché emprunté au travail de Nicolle et Pinoy.
Fig. 5. — Mycétome à *Indiella Somaliensis* n. sp. observation II, (photographie du Dr Bouffard).

Planche XIII

Fig. 1. — Mycétome à *Indiella Reynieri* n. sp., observation Reynier Brumpt.
Fig. 2. — Mycétome à *Aspergillus nidulans*, cliché emprunté au travail de Nicolle et Pinoy.
Fig. 3. — Jambe d'une femme Gabonaise atteinte de syphilis tertiaire souvent prise pour une affection mycosique (cliché de l'auteur).
Fig. 4. — Mycétome à *Discomyces Madurae* (face dorsale) exemplaire du Musée Dupuytren, la peau macérée dans l'alcool faible manque sur une partie du pied (cliché de l'auteur).
Fig. 5. — Le même pied vu de profil.
Fig. 6. — Mycétome actinomycosique opéré par le Dr Fontoynont à Madagascar et étudié par Jeanselme. Communiqué par la Librairie Masson).

Planche XIV

Fig. 1. — Actinomycose de la mâchoire du Bœuf. Coupe transversale passant au niveau de la branche montante. On voit au centre des traînées horizontales qui sont les restes du tissu osseux. Les trajets fistuleux et les traînées de tissu inflammatoire se voient nettement. Pièce réduite d'un tiers.
Fig. 2. — Coupe médiane du pied représenté dans la figure 6 de la planche XII. La partie inférieure du tibia est en partie résorbée ainsi que l'astragale qui est creusé comme une éponge; le calcanéum a presque entièrement disparu. Le reste des tissus est parsemé de cavités remplies de grains ressemblant à des œufs de Poisson.
Fig. 3. — Microphotographie d'un grain de mycétome à *Indiella Mansoni* n. sp. On aperçoit, surtout à la périphérie du grain, de volumineuses chlamydospores; le grain est entouré de nombreux polynucléaires. × 365.
Fig. 4. — Mycétome à *Indiella Somaliensis* n. sp. observation I. (photographie du Dr Bouffard).
Fig. 5. — Main observée au cours de la mission du Bourg de Bozas; il s'agissait probablement d'un mycétone non ulcéré.

Fig. 6. — Coupe médiane du pied représenté dans la figure 1 de la planche XIII. Les os ne sont pas altérés. Le tissu adipeux normal du milieu de la sole pédieuse a disparu et, a été remplacé par du tissu inflammatoire et du tissu scléreux.

Planche xv

Les figures de cette planche, celles de la planche XVI, ainsi que les figures 1, 2, 4 de la XVII sont à la même échelle (× 11).

Fig. 1. — Grain du mycétome à *Discomyces Madurae* en place dans son volumineux follicule. On aperçoit nettement l'aspect polycyclique du grain produit par l'accolement de grains secondaires issus du grain initial. × 11.

Fig. 2. — Coupe transversale d'un des trajets inflammatoires vus dans la figure 1 de la planche XIV. Les grains d'actinomycose sont groupés à la périphérie, en contact avec le tissu scléreux. Les grains à contours irréguliers, sont tout à fait caractéristiques. × 11.

Fig. 3. — Mycétome à *Madurella mycetomi*. Coupe au niveau d'un point envahissant. En contact avec la capsule scléreuse se trouvent les parties jeunes, digitées du Champignon qui apparait en noir grâce à son abondant pigment intermycélien. Des grains se sont formés en divers points; les vieux grains montrent de nombreuses vacuoles à leur intérieur. × 11.

Firg. 4. — Mycétome à *Aspergillus Bouffardi*. n. sp. La coupe montre deux grains, faciles à reconnaître, isolés chacun dans leur logette fibreuse qui limite le follicule. Le grain supérieur montre bien la structure helicoïdale typique de ce Champignon. Le pigment noir se trouve à la périphérie seulement; les points où ce pigment manque représentent le hile. × 11.

Fig. 5. — Mycétome à *Indiella somaliensis* n. sp. Cette coupe est faite dans la tumeur du cou-de-pied visible sur la figure 2 de la planche XIV. Les grains ne sont pas isolés dans des follicules, ils sont disséminés dans tout le tissu inflammatoire. Ces grains ont une forme tout à fait typique. × 11.

Fig. 6. — Mycétome à *Madurella mycetomi*. Coupe d'un point voisin de la surface du pied, en voie de ramollissement. Le Champignon est presque entièrement transformé en grains, la peau va s'amincir, une pustule va se former et les grains vont être rejetés à l'extérieur en produisant peut-être une fistule permanente. × 11.

Planche xvi

Toutes les figures de cette planche ainsi que celles de la planche précédente et les figures 1, 2 et 4 de la planche XVII sont à la même échelle.

Fig. 1 — Mycétome à *Aspergillus Bouffardi* n. sp. Les trois grains que l'on voit sur la coupe sont intéressants par les amas de conidies qu'ils renferment. Le grain du milieu montre les amas disséminés dans sa masse surtout à droite, au-dessous de la couche pigmentée corticale. × 11.

Fig. 2. — Mycétome à *Aspergillus Bouffard* n. sp. On voit au milieu de la figure un follicule très jeune, de petite taille. Le grain déjà très pigmenté est entouré de cellules géantes. Le grain placé en bas et à gauche montre très nettement le hile. Les grains âgés sont entourés d'une zone de polynucléaires assez importante. × 11.

Fig. 3. — Mycétome a *Indiella Somaliensis* n. sp. Coupe verticale de la peau au niveau d'une jeune tumeur. Au milieu de la figure, dans la partie la plus ancienne on reconnaît les grains âgés concentriques, identiques à ceux de la figure 5 de la planche XV. Les lacunes blanches de la figure étaient occupées par des grains qui ont été arrachés de la coupe. Il n'existe pas à la périphérie une capsule fibreuse bien nette, on passe insensiblement des tissus sains aux

tissus morbides. La peau est très amincie au niveau de la tumeur et on trouve en contact avec elle ainsi que sur toute la périphérie de la tumeur des îlots de cellules géantes ayant toutes en leur centre un amas parasitaire plus ou moins volumineux. Ces nids de cellules géantes sont représentés à une plus forte échelle dans la planche XI (fig. 1 et 4). × 11.

Fig. 4. — Grain du mycétome à *Aspergillus nidulans*. Ce grain aussi volumineux que celui du mycétome à *Discomyces Madurae* est facile à reconnaître aux gros filaments mycéliens qui le parcourent radialement. Au centre on aperçoit un cercle noir que nous considérons comme une ébauche de périthèce. × 11.

Fig. 5. — Mycétome à *Madurella mycetomi*. Cette coupe montre l'allure typique du Champignon envahissant les tissus sains. En haut de la figure on aperçoit un grain âgé qui s'est séparé du reste du mycélium. × 11.

Fig. 6. — Mycétome à *Indiella Reynieri* n. sp. Coupe du foyer métatarso-phalangien montrant en place un certain nombre de follicules parasitaires renferment des grains. Le follicule qui se trouve au milieu de la coupe renfermait quatre grains jeunes n'ayant pas encore leur forme caractéristique. Chaque grain se trouve dans un nid de polynucléaires. Le follicule est constitué par du tissu inflammatoire. L'aspect circulaire net du grain permet de le distinguer à première vue des grains de l'actinomycose qui sont toujour plus ou moins serpigineux.

Fig. 7. — Mycétome à *Indiella Mansoni*, n. sp. Le tissu inflammatoire ne possède pas de limites nettes. Les grains de petite taille, en noir sur la figure, sont entourés d'une zone de polynucléaires. × 11.

Planche XVII

Les figures 1, 2 et 4 de cette planche sont à la même échelle que les figures des deux planches précédentes.

Fig. 1. — Mycétome à *Madurella mycetomi*. En bas et à gauche près du bord de la figure se trouve une région récemment envahie par le Champignon, on y rencontre de jeunes grains et de nombreuses cellules géantes (fig. 8 pl. XIX). Le reste de la figure montre des follicules remplis de grains jeunes qui ne peuvent se développer à leur aise par suite de la résistance que leur opposent les tissus. × 11.

Fig. 2. — Mycétome à *Indiella Reynieri*, n. sp. Coupe au niveau de deux boutons plantaires non encore ulcérés. Ces boutons sont des follicules sous-cutanés au niveau desquels la peau est amincie. Dans le follicule de droite on aperçoit un grain entouré de sa zone de polynucléaires et de tissu inflammatoire. Les îlots noirs que l'on voit dans les tissus représentent des amas de lymphocytes. × 11.

Fig. 3. — Mycétome à *Indiella Reynieri*. La coupe passe au niveau d'une fistule cutanée. La fistule est presque entièrement remplie par du tissu inflammatoire. elle met en communication avec l'extérieur un certain nombre de follicules profonds. On voit deux grains entourés de leur follicule. Le grain de droite commence à prendre la forme que nous avons représentée dans la figure 11 de notre texte. × 11.

Les figures 4, 5 et 6 de cette planche ainsi que toutes celles des planches XVIII et, XIX sont à la même échelle, à l'exception de la figure 8 de la planche XIX.

Fig. 4. — Grain âgé d'actinomycose en place dans un trajet fistuleux. L'aspect est absolument typique. Au centre du grain on aperçoit des masses blanches sphériques qui sont des granulations calcaires. × 60.

Fig. 5. — Grains jeunes d'actinomycose situés dans une lacune du tissu inflammatoire et baignés dans des polynucléaires. × 60.

Fig. 6. — Grain agé d'actinomycose. On voit au centre de la masse parasitaire des granulations calcaires. × 60.

Planche XVIII

Toutes les figures de cette planche ainsi que celles de la planche XIX, à l'exception de la figure 8, et les figures 4, 5, 6 de la planche précédente sont à la même échelle.

Fig. 1. — Portion de grain du mycétome à *Discomyces Madurae*. Au milieu de de la figure on voit un grain secondaire dans lequel la structure radiée est bien nette ; à sa droite un jeune grain secondaire à feutrage mycélien dense. × 60.

Fig. 2. — Mycétome à *Madurella mycetomi*. Grain âgé, vacuolaire, qui s'est séparé du mycélium plus jeune qui l'entoure. Les lacunes blanches moniliformes que l'on voit sur le fond noir du pigment représentent les filaments mycéliens. Ces filaments sont mis en liberté quand on dissout le pigment noir dans l'eau de Javel ou la potasse. × 60.

Fig. 3. — Mycétome à *Madurella mycetomi*. Mycélium jeune en voie d'accroissement dans un tissu qui résiste fortement. Le point de départ du Champignon est en bas de la figure et à gauche, il a progressé par zones successives dont on voit les traces sur le milieu de la figure. Les filaments mycéliens sont grèles et le pigment très abondant. La masse parasitaire est entourée de nombreuses cellules géantes. × 60.

Fig. 4. — Mycétome à *Aspergillus nidulans*. Le même grain que dans la figure 4 de la planche XVI. On voit nettement le feutrage mycélien formant également des zones concentriques autour du point de départ central de la culture parasitaire. × 60.

Fig. 5. — Mycétome à *Aspergillus Bouffardi* n. sp. Le grain enroulé en spirale a été coupé plusieurs fois par le rasoir. Dans le fragment placé en bas et à gauche on trouve dans le feutrage mycélien des amas volumineux de conidies. × 60

Fig. 6. — Mycétome à *Aspergillus Bouffardi* n. sp. Grain isolé dans son follicule et montrant le réseau mycélien central, très lâche, entouré de la couche périphérique pigmentée. Les points où cette zone pigmentée manque, constituent le hile. × 60.

Planche XIX

Toutes les figures de cette planche, à l'exception de la figure 8, ainsi que celles de la planche précédente et les figures 4, 5, 6 de la planche XVII sont à la même échelle.

Fig. 1. — Mycétome à *Indiella Somaliensis* n. sp. Un nid de cellules géantes parasitées dans du tissu inflammatoire. × 60.

Fig. 2. — Mycétome à *Indiella Somaliensis*. Un autre nid de cellules géantes parasitées. × 60.

Fig. 3, 4 et 5. — Divers aspects des grains du mycétome à *Indiella Somaliensis* n. sp.

Fig. 6. — Mycétome à *Madurella mycetomi*. Grain âgé. On ne rencontre jamais de cellules géantes autour des grains présentant cet aspect. × 60.

Fig. 7. — Mycétome à *Aspergillus Bouffardi* n. sp. Début de la lésion. Le jeune grain n'est séparé du tissu inflammatoire que par des cellules géantes. La couche pigmentée est abondante. × 60.

Fig. 8. — Mycétome à *Madurella mycetomi*. On aperçoit trois jeunes grains du Champignon parasite entourés de cellules géantes et noyés dans du tissu inflammatoire jeune. × 32.

Planche XX

Toutes les figures de cette planche, ainsi que la figure 7 de la planche XXI sont à la même échelle.

Fig. 1. — Mycétome à *Aspergillus Bouffardi* n. sp. Début de la lésion ; le grain jeune, très pigmenté, est entouré de cellules géantes. × 165.

Fig. 2. — Mycétome à *Madurella mycetomi*. Début de la lésion ; le grain jeune, très pigmenté, est entouré de cellules géantes. Il semble que la production abondante de pigment soit un mode de résistance du Champignon. × 165.

Fig. 3. — Début d'une petite colonie d'actinomycose. Le grain jeune est entouré d'une zone de cellules épithélioïdes. × 165.

Fig. 4. — Portion de grain du mycétome à *Aspergillus nidulans*. On voit nettement l'enchevêtrement des filaments mycéliens. En bas l'anneau noir constitue ce que nous considérons comme l'ébauche du périthèce. Le milieu de cette formation est dégénéré, les filaments sont résorbés. C'est dans cette zone pigmentée qui se rencontrent les curieuses chlamydospores représentées dans la figure 2 de notre texte. × 651.

Fig. 5. — Grain du mycétome à *Indiella Reynieri*, n. sp. × 165.

Fig. 6. — Grain du mycétome à *Indiella Mansoni*, n. sp. × 165.

Fig. 7. — Mycétome à *Madurella mycetomi*. Au centre masse mycélienne à filaments blancs verticaux, entourée de cellules géantes, et noyée dans le tissu inflammatoire jeune, pauvre en polynucléaires × 165.

Planche XXI

Fig. 1. — Jeune masse mycélienne d'actinomycose. On aperçoit nettement autour d'elle des cellules épithelioïdes pédiculées et, surtout en haut et à droite, quelques massues qui envahissent les cellules. × 365.

Fig. 2. Fragment de grain du mycétome à *Aspergillus Bouffardi*, n. sp. montrant les îlots de conidies, isolés dans le feutrage mycélien, et, confluents sous la couche pigmentée corticale. × 120.

Fig. 3. — Mycétome à *Indiella Somaliensis*, n. sp. Une cellule géante isolée dans une logette du tissu inflammatoire. On aperçoit à gauche de cette cellule les nombreux noyaux qui la caractérisent, et à droite une masse triangulaire noire qui est la masse parasitaire. × 365.

Fig. 4. — Mycétome à *Indiella Somaliensis*. La mase parasitaire occupe ici la partie supérieure de la cellule, on voit déjà la structure radiée qu'elle présente à la périphérie. × 365.

Fig. 5. — Mycétome à *Madurella Mycétomi*. On voit nettement au milieu de la figure une cellule géante à contours indécis surmontant une masse parasitaire noire au milieu de laquelle se détachent en blanc les filaments moniliformes du Champignon parasite. × 365.

Fig. 6. — Mycétome à *Aspergillus Bouffardi*. n. sp. Cette photographie montre, au mileu d'un feutrage mycélien, des amas noirs qui sont des têtes sporifères d'*Aspergillus*. On voit nettement, surtout au milieu, l'hyphe fertile ou conidiophore qui aboutit au centre de l'amas conidien × 800.

Fig. 7. — Actinomycose. Coloration au Gram. On voit à la périphérie du petit amas de droite, les massues volumineuses qui entourent le grain. × 165.

TABLE DES MATIÈRES

CHAPITRE PREMIER

Pages.

Caractères généraux des Champignons. Mycoses. 1

CHAPITRE II

Mycétome actinomycosique. 11

CHAPITRE III

Mycétome blanc à *Discomyces Madurae* (Vincent 1894) 22

CHAPITRE IV

Mycétome blanc à Aspergillus (*Sterigmatocystis*) nidulans (Eidam 1883). 29

CHAPITRE V

Mycétome noir de Bouffard à Aspergillus Bouffardi, n. sp. Brumpt, 1906 38

CHAPITRE VI

Mycétome noir à Madurella mycetomi (Laveran, 1902). Synonymie : Mycétome noir à *Streptothrix mycetomi* Laveran, 1902. 47

CHAPITRE VII

Mycétome Blanc à Indiella Mansoni n. g., n. sp. (Brumpt), 1906 . . 60

CHAPITRE VIII

Pages.

Mycétome blanc à Indiella Reynieri n. sp. Brumpt, 1906. 64

CHAPITRE IX

Mycétome à Indiella Somaliensis, n. sp. Brumpt, 1906 71

CONCLUSIONS 79

BIBLIOGRAPHIE. 83

Paris. — Typ. Philippe Renouard, 19, rue des Saints-Pères. — 263.

2

3

6

E. Brum

1

4

5

Les Mycétomes.

1

3

2

E. Brumpt,

4

5

6

Les Mycétomes.

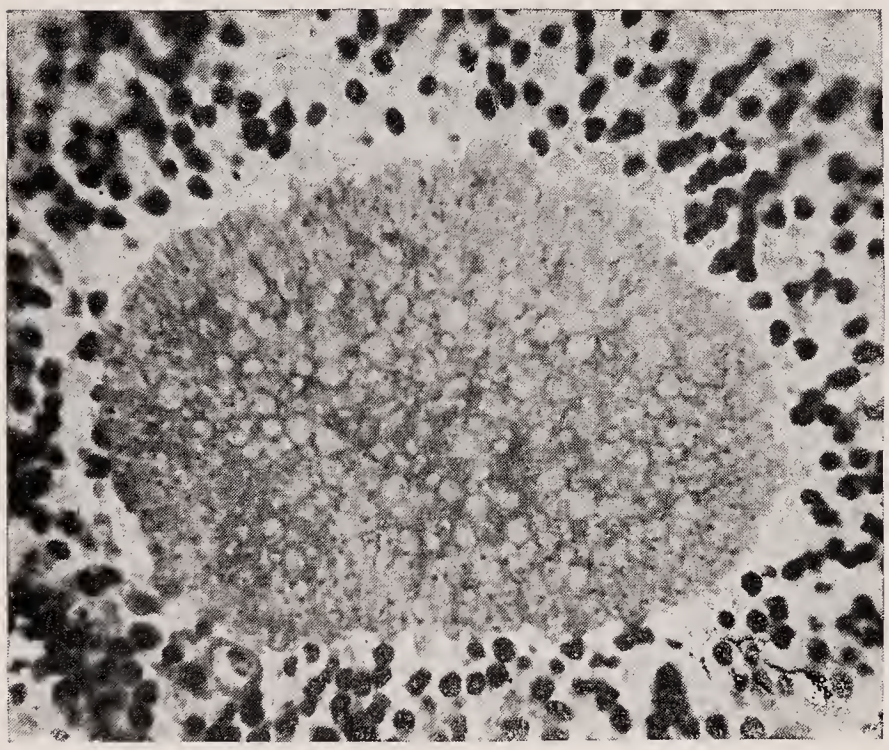

3

4

E. Brumpt phot.

E. Brumpt

2

6

Les Mycétomes.

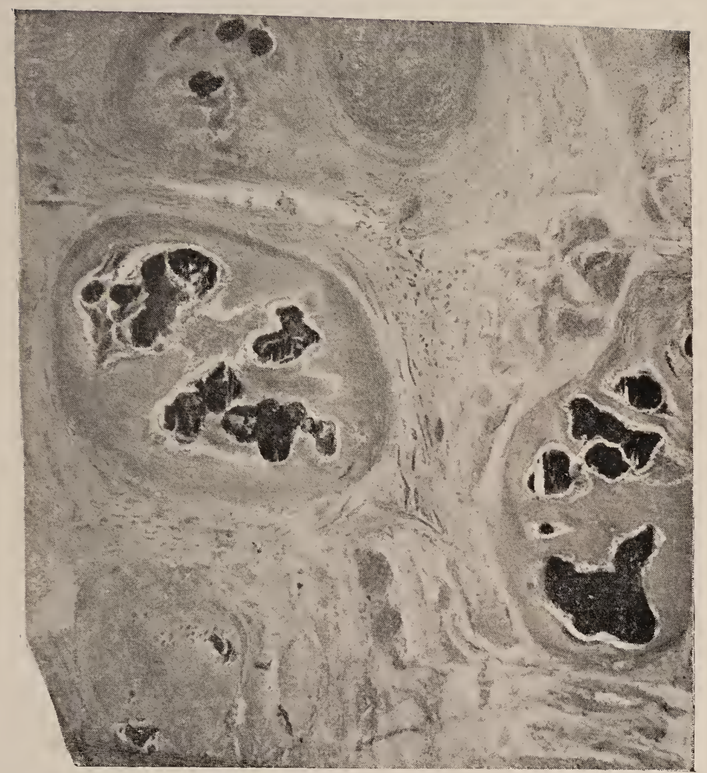

1

2

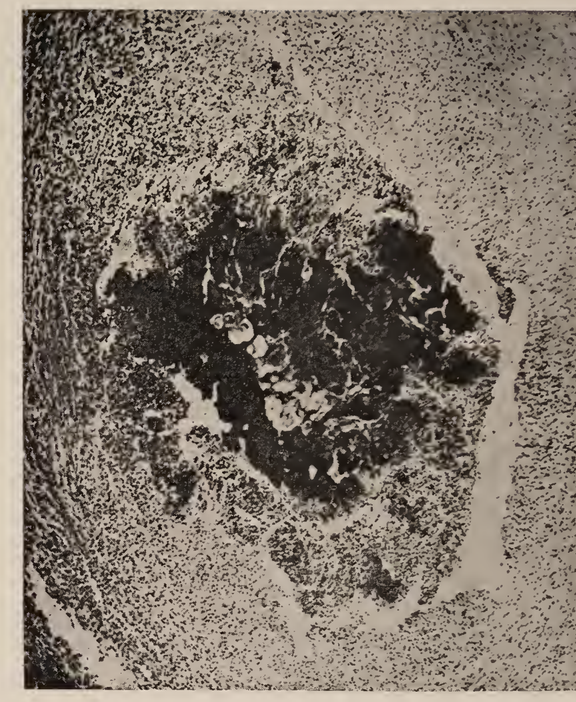

4

3

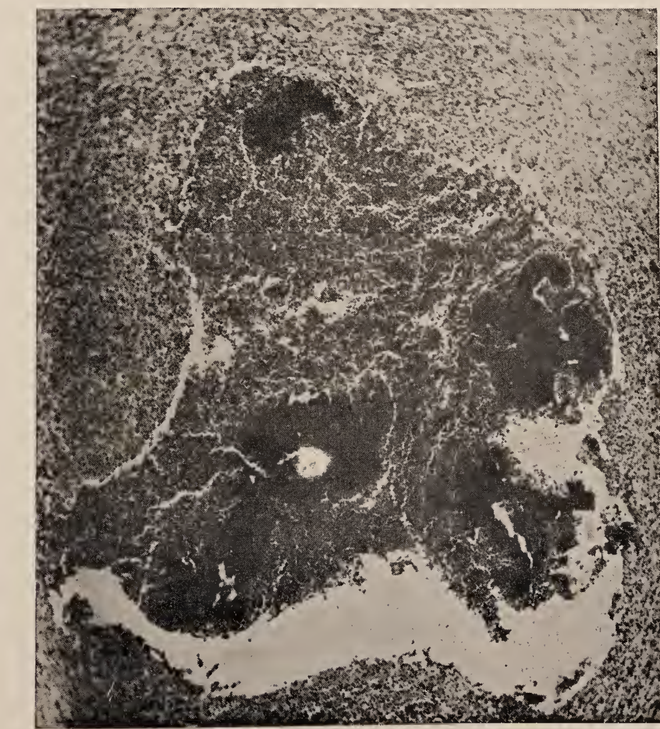

5

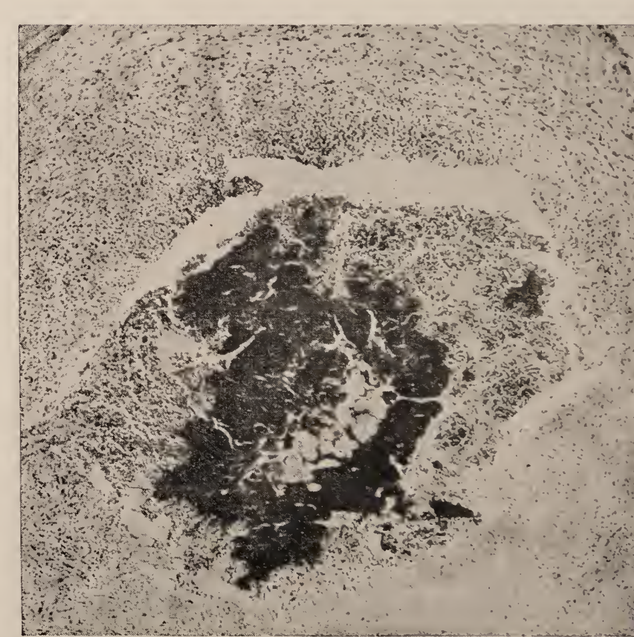

6

E. Brumpt phot.

E. Brumpt, *Les Mycétomes.*

1

2

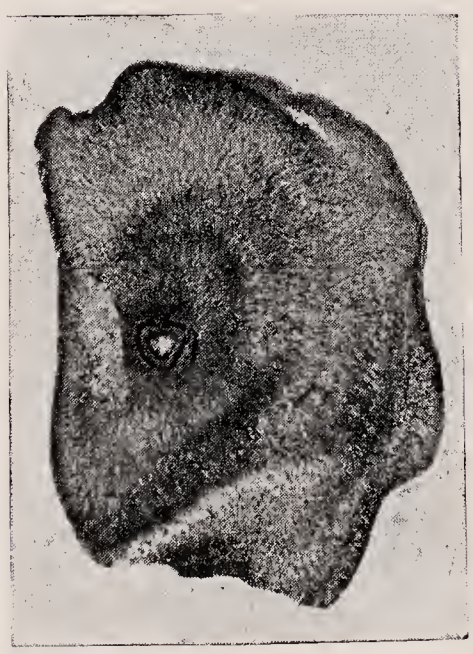

4

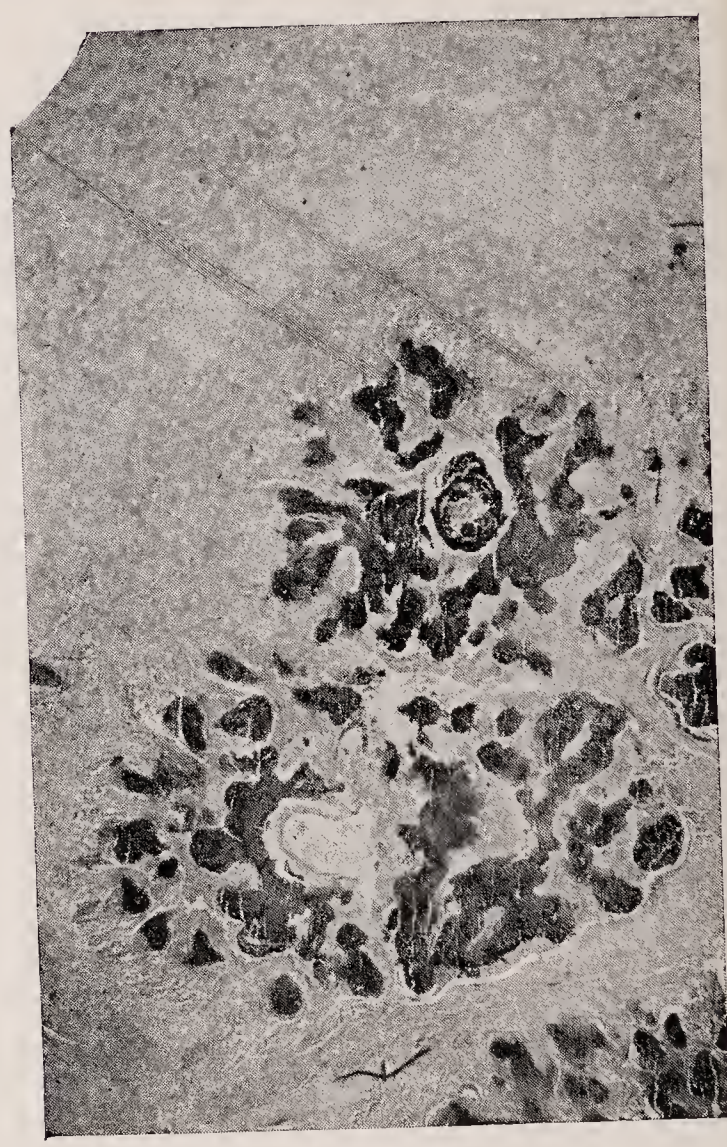

E. Brumpt phot.

E. Brumpt,

3

6

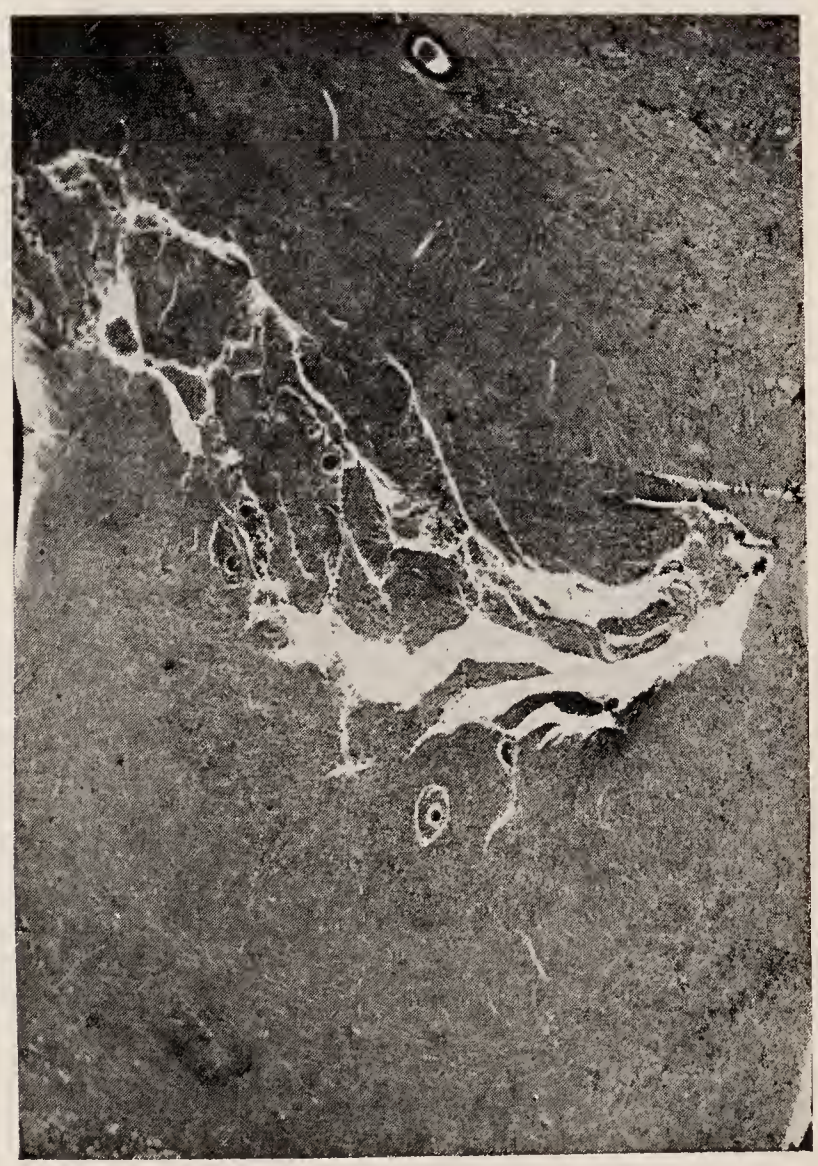

7

es Mycétomes.

1

2

3

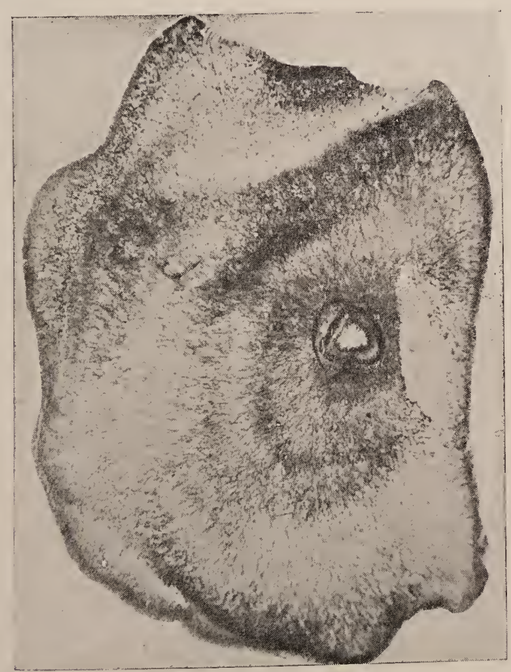

4

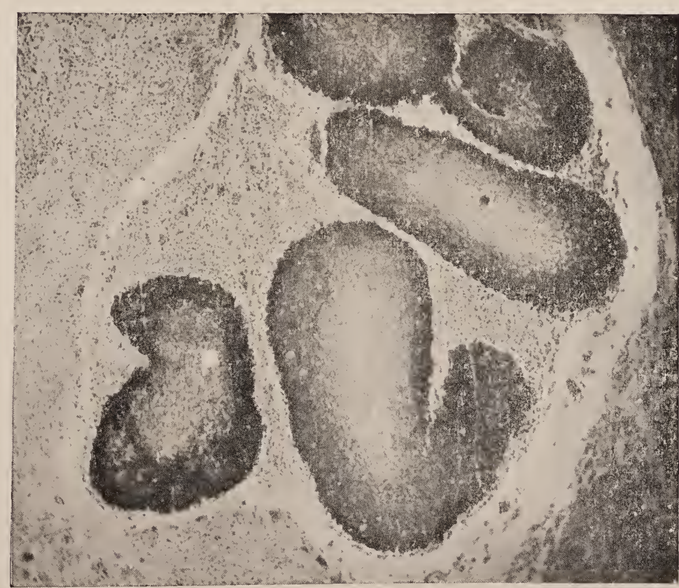

5

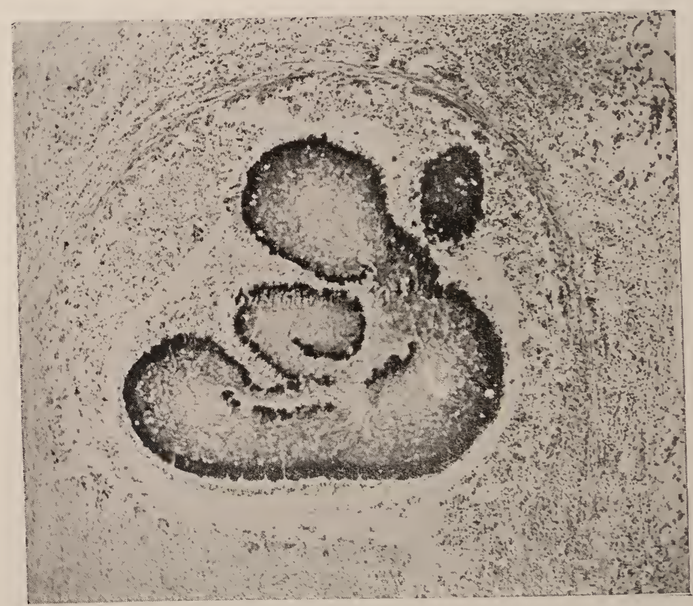

6

E. Brumpt phot.

E. Brumpt, *Les Mycétomes.*

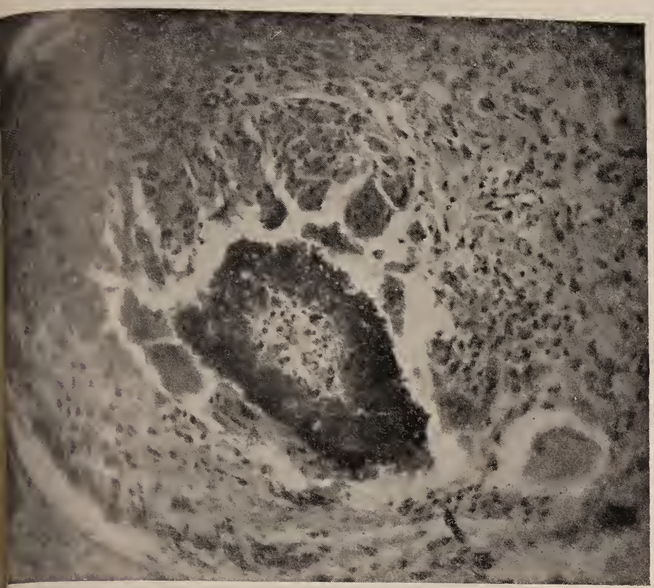

1

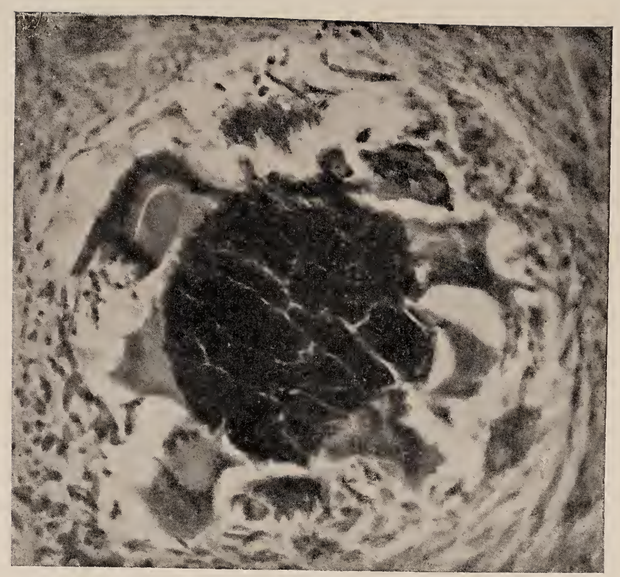

2

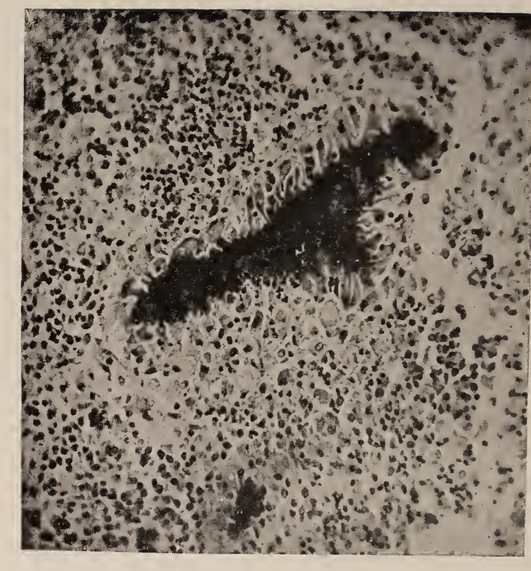

3



4

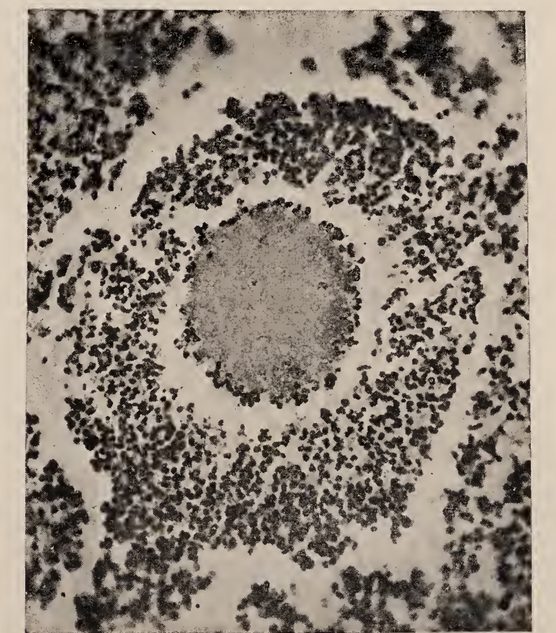

5

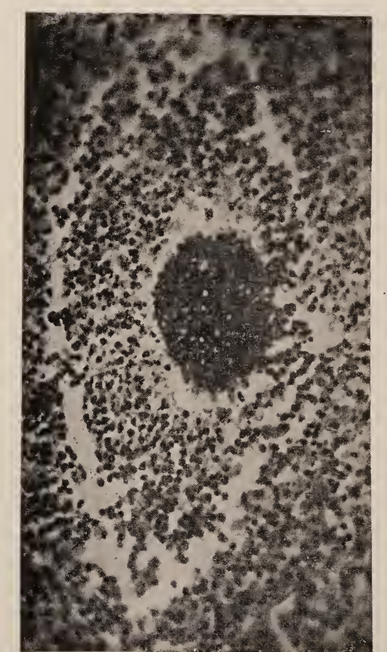

6

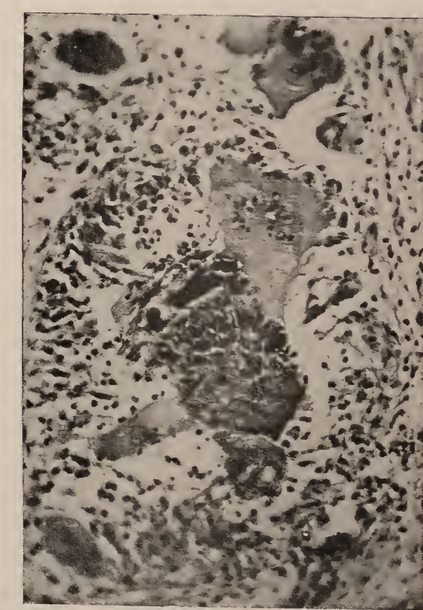

7

E. Brumpt phot.

E. Brumpt, *Les Mycétomes.*

1

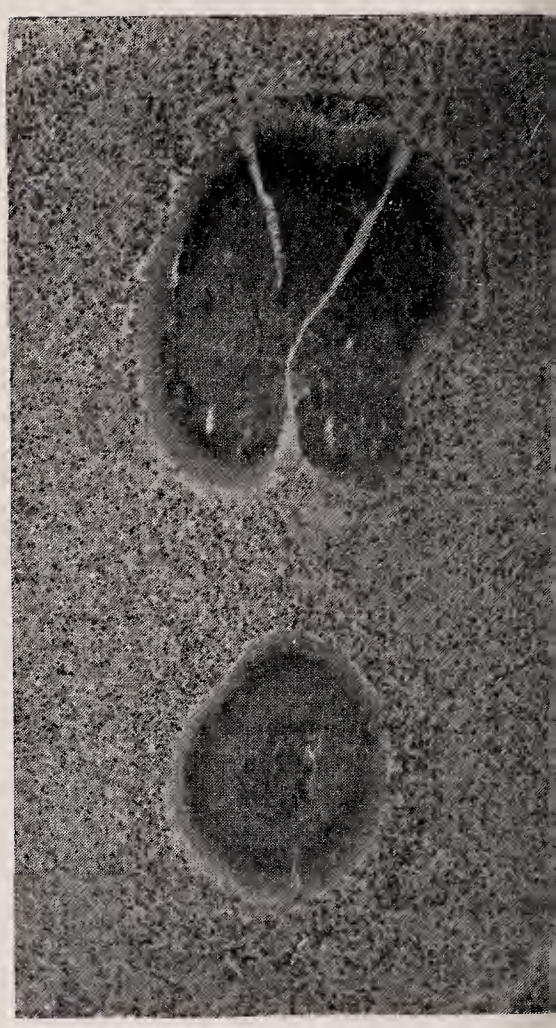

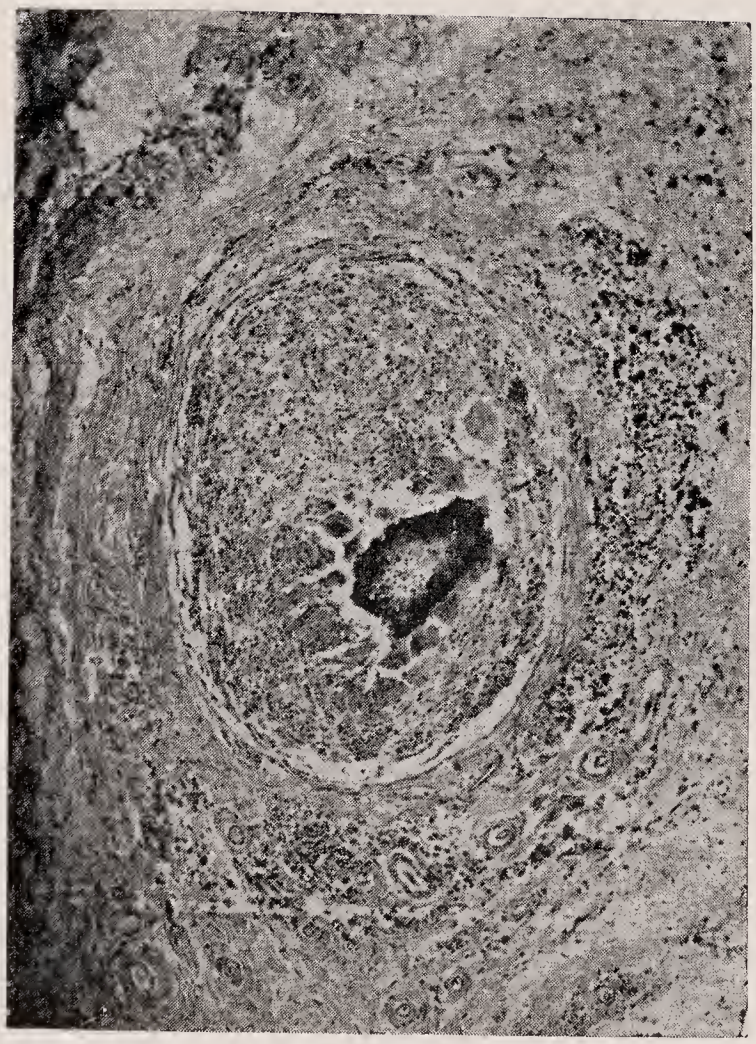

7

E. Brumpt phot.

E. Brumpt

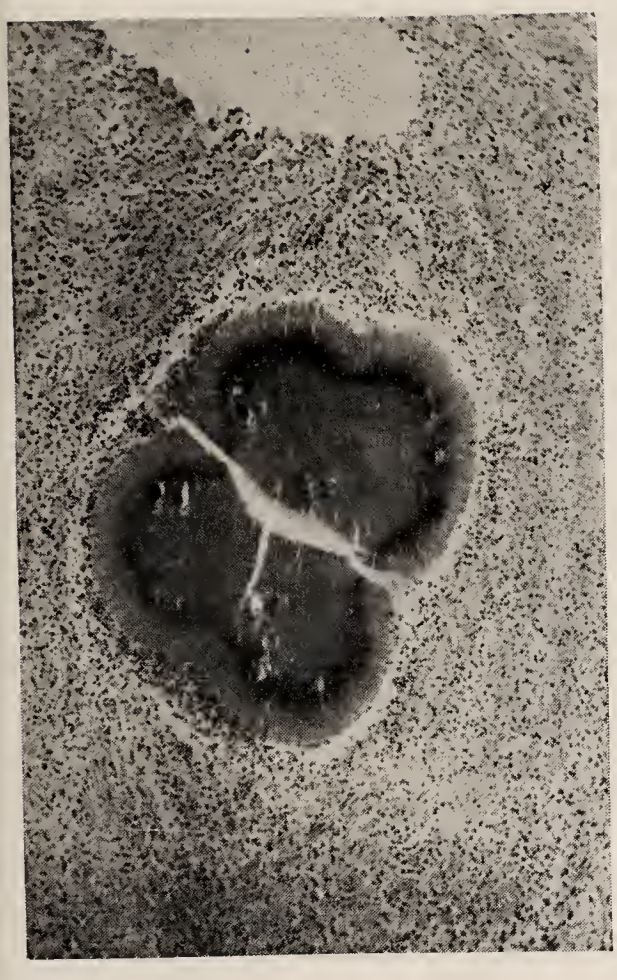

5

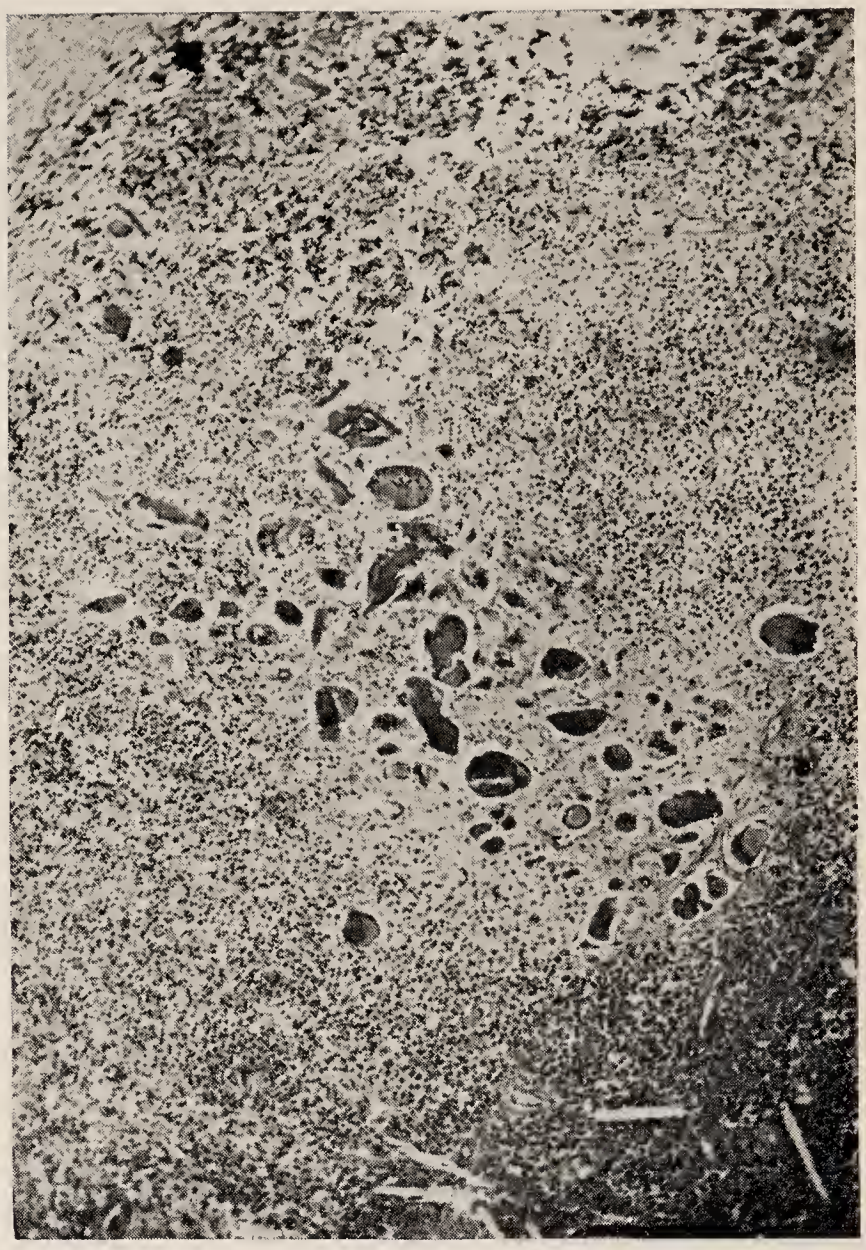

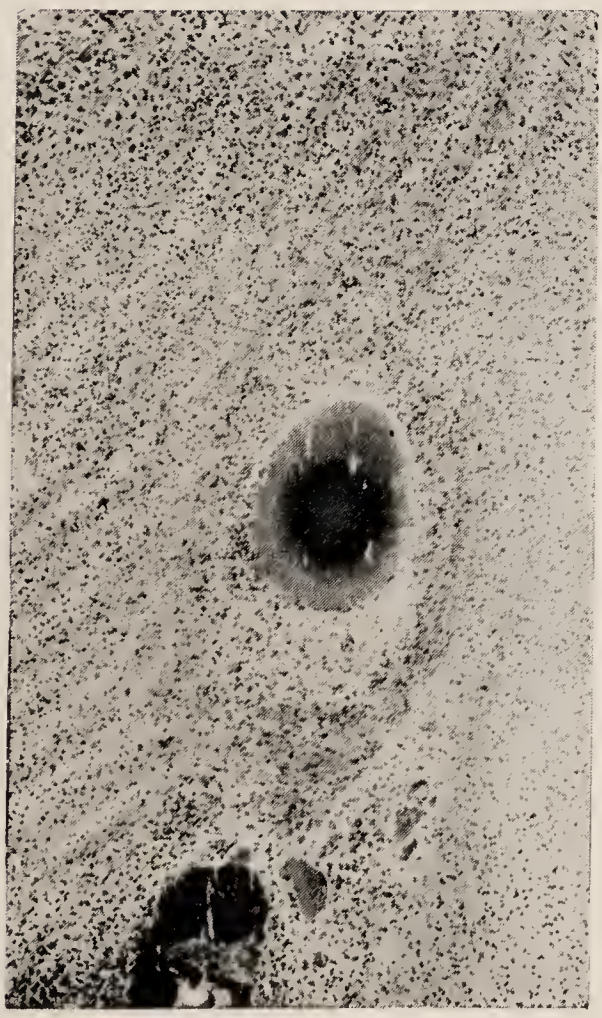

3

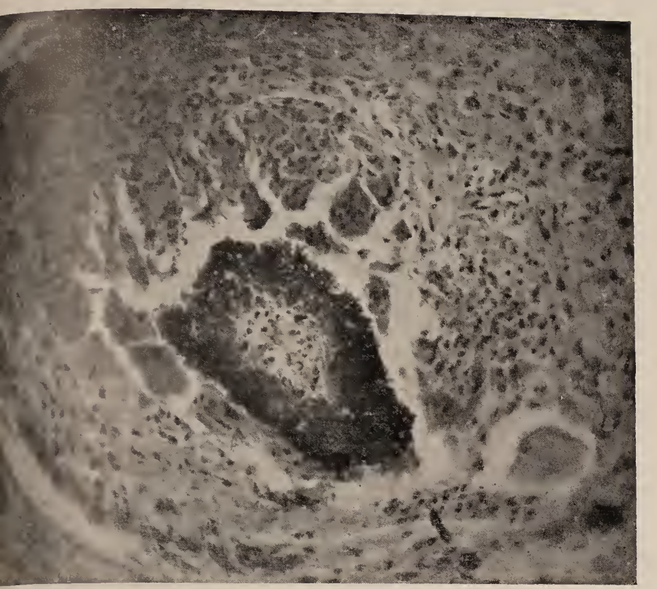

1

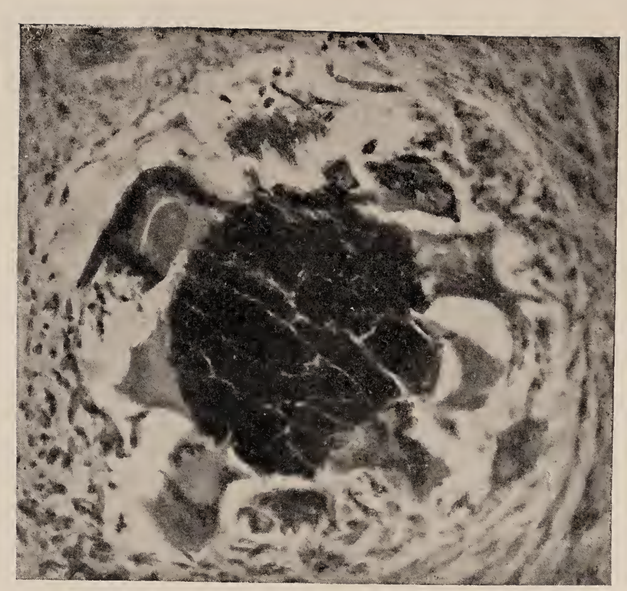

2

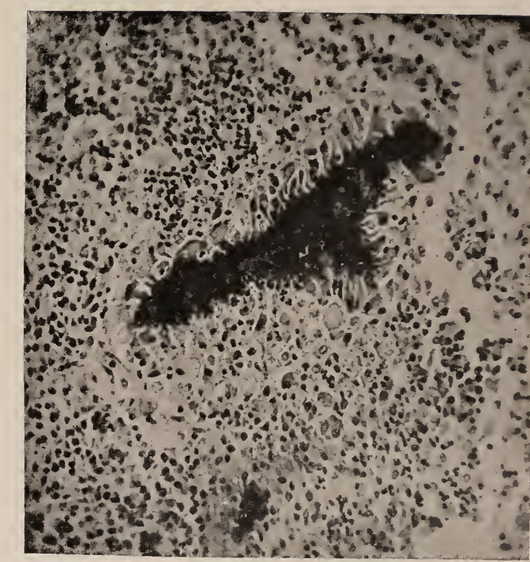

3



4

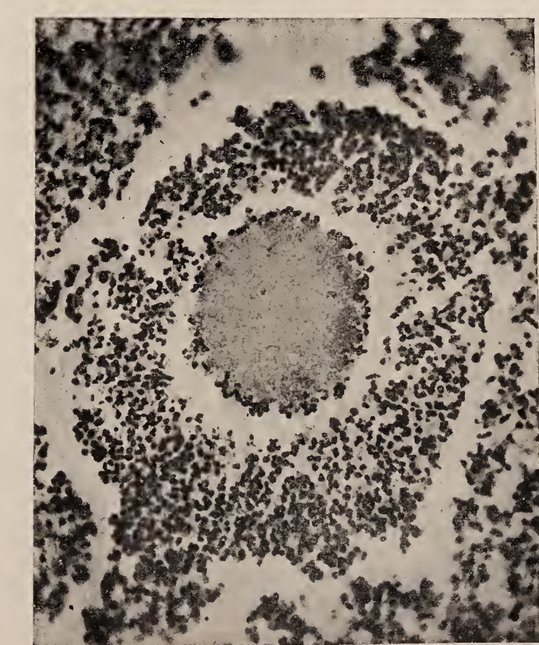

5

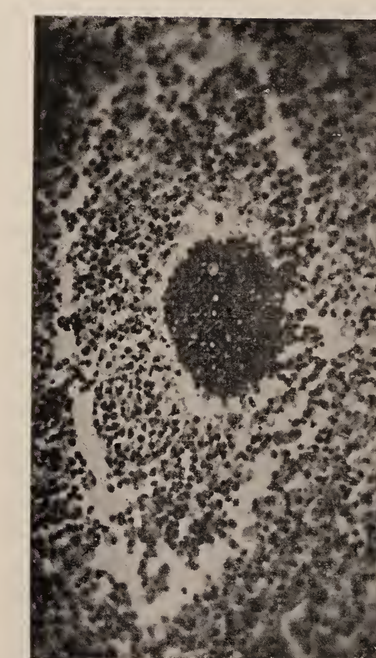

6

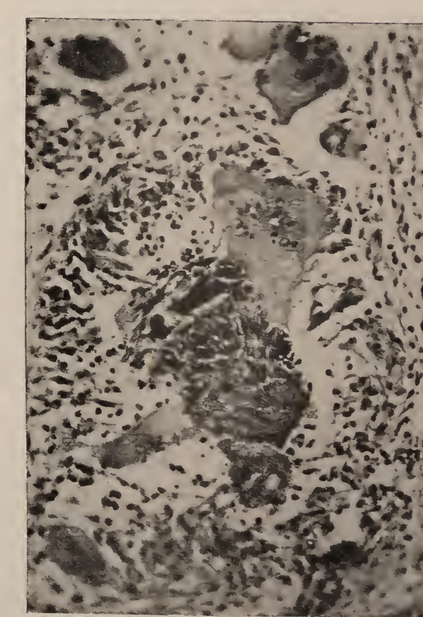

7

E. Brumpt phot.

E. Brumpt, *Les Mycétomes*.

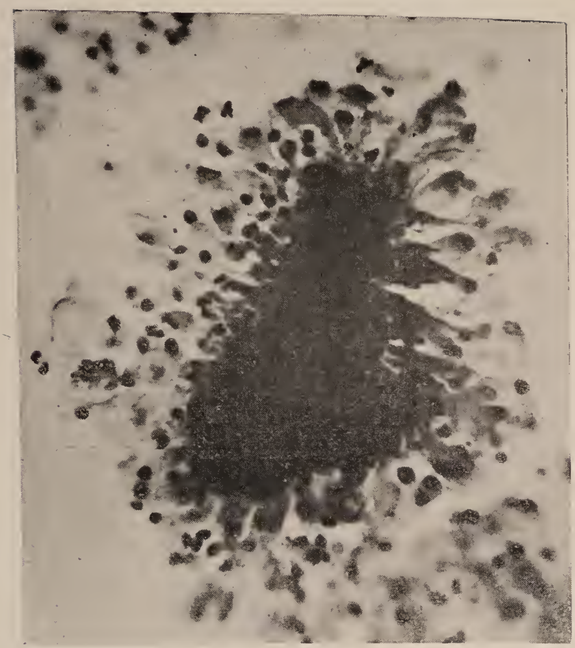

1



2

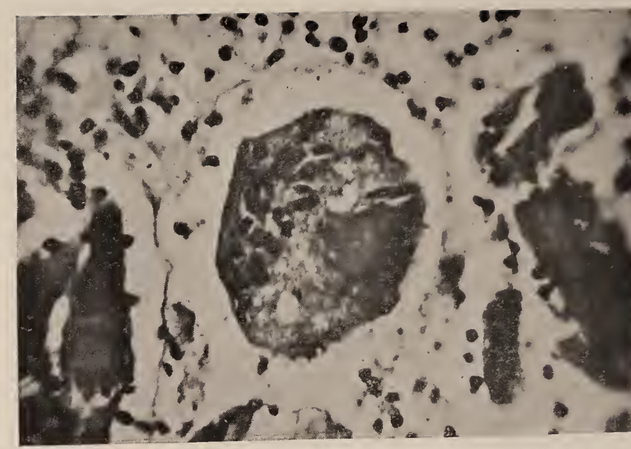

3

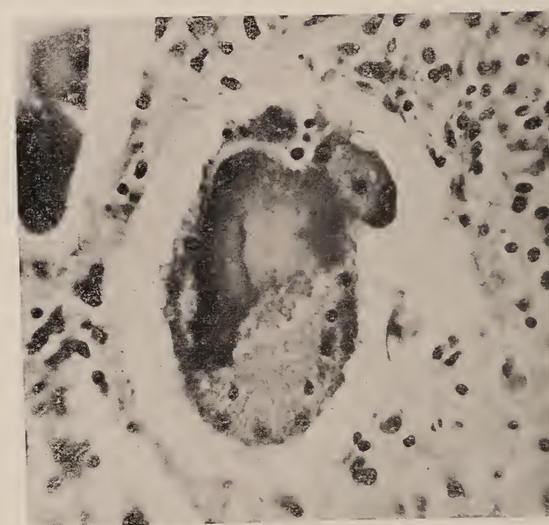

4

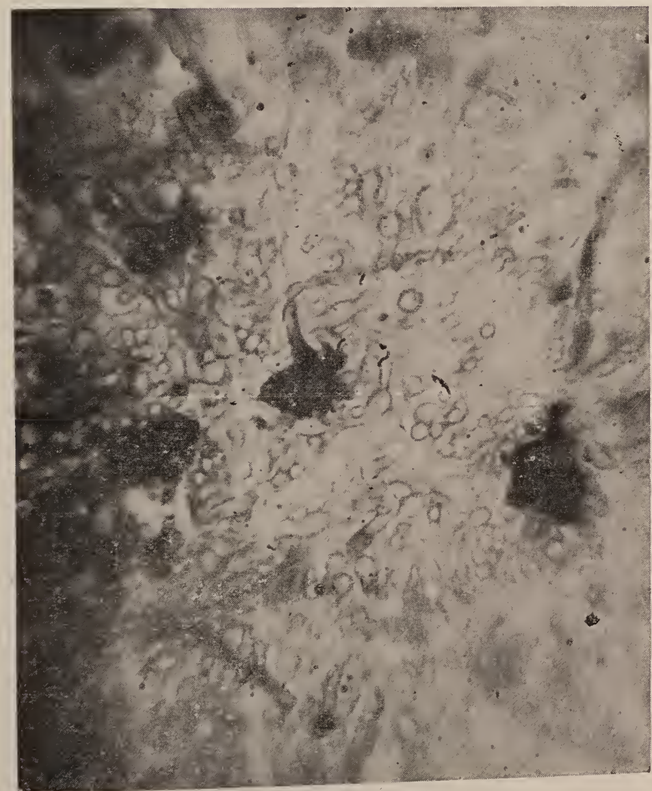

6

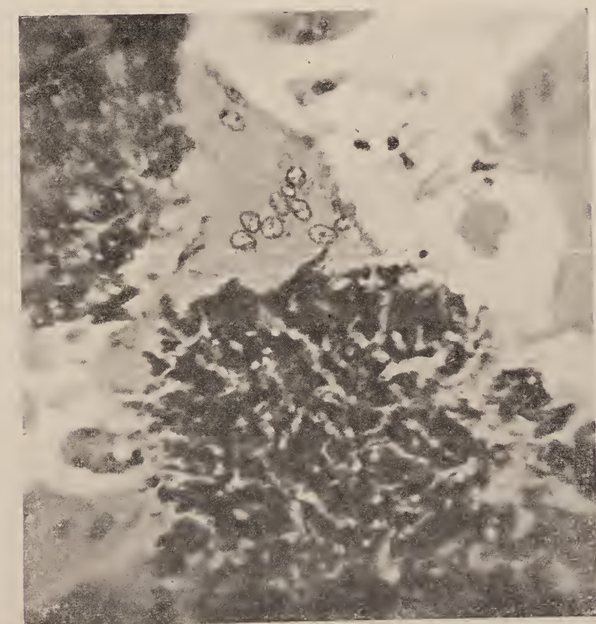

5

7

E. Brumpt phot.

E. Brumpt, *Les Mycétomes.*

SSh